به نام خداوند جان و خرد

دندانپزشکی کودکان (۳)

دکتر مصطفي محاوري
متخصص دندانپزشكي كودكان ونوجوانان
فلوشيپ ارتودنسی
دانشكده دندانپزشكي،دانشگاه علوم پزشكي شهيد بهشتي،شعبه بين الملل

creating beautiful smiles on young faces
Pediatric Dentistry & Orthodontics
Dr. Mohaveri

کاربرد اصلاح رشد

(Growth modification)

در مشکلات اسکلتی و آشنایی با دستگاههای فانکشنال داخل وخارج دهانی

creating beautiful smiles on young faces
Pediatric Dentistry & Orthodontics
Dr. Mohaveri

- در تعیین طرح درمان باید در نظر داشت گاهی راه حل یک مشکل می تواند مشکل دیگر را تشدید کند .

- طرح درمان همیشه کاملا علمی نیست و دانش کلینیکی برای تعیین طرح درمان در این موارد مورد نیاز است.

creating beautiful smiles on young faces
Pediatric Dentistry & Orthodontics
Dr. Mohaveri

سه گزینه برای درمان ناهماهنگی های اسکلتی

- اصلاح رشد (Growth modification)
- پنهان کردن ناهماهنگی های خفیف اسکلتی با حرکت دادن دندانها روی فکین (Camouflage)
- جراحی ارتوگناتیک

creating beautiful smiles on young faces
Pediatric Dentistry & Orthodontics
Dr. Mohaveri

اصلاح رشد (Growth modification)

- اصلاح رشد می کوشد تا روابط اسکلتی را با استفاده از رشد باقی مانده و تغییر در وضعیت و اندازه فکین تغییر دهد.
- برای این کار کودک باید در حال رشد باشد تا رشد بتواند اصلاح گردد. اگر کودک در طول درمان تحت حداکثر رشد صورت باشد اصلاح مشکلات اسکلتی آسان تر است.
- بهترین زمان برای این درمانها اوایل یا اواخر دوران mixdentitionاست.
- همه مال اکلوژن های کلاس IIیا IIIویژگی اسکلتی یکسانی ایجاد نمی کنند. نیرویی که به ساختمانهای اسکلتی و دندانی وارد می شود دقیق نیست و لذا پاسخ های درمانی متفاوتی از یک روش درمانی ممکن است بدست آید و لذا درمان مشکلات اسکلتی تنها یک موقعیت " دیدن مشکل " و " درمان آن " نیست.
- درمانهای اصلاح رشد عمدتا روی وضعیت اسکلتی تاثیر می گذارند هر چند که تغییرات دندانی را نیز به همراه دارند ولی غالبا بعد از اتمام درمانهای فانکشنال نیاز به درمان با دستگاههای ثابت برای ایجاد نظم دندانی وجود دارد.

روشهای اصلاح رشد (Growth modification)

۱. دستگاهها اندازه یک یا هر دو فک را تغییر می دهند مانند اصلاح نمای اسکلتی CL II
۲. باعث شتاب دادن به رشد مطلوب شده و باعث می شوند ساختار زودتر به رشد نهایی خود برسد.
۳. با تغییر در روابط فضایی فکین و جهت گیری فکین نسبت به یکدیگر پروفایل متعادل تری ممکن است بدست آید. مثلا در یک کودک CL IIIکه صورت کوتاهی دارد اگر مندیبل به عقب و پایین بچرخد پروفایل مطلوب تری ایجاد می گردد.

- جهت گیری مجدد در افراد CL IIبا صورت کوتاه و یا CL IIIبا صورت بلند نه تنها کارایی ندارد بلکه تصحیح یک بعد باعث تشدید مشکل بعد دیگر می گردد.

Creating beautiful smiles on young faces
Pediatric Dentistry & Orthodontics
Dr. Mohaveri

کاربرد اصلاح رشد در مشکلات قدامی-خلفی

- مشکلات اسکلتی قدامی-خلفی یا CL II یا CL III هستند اما این تشخیص اولیه اطلاعات زیادی در خصوص علت ناهنجاری نمی دهد زیرا علت می تواند در فک بالا یا پایین یا هر دو باشد. بنابراین اولین مرحله در ارزیابی بیمار، تعیین مشکل و سپس طرح درمان برای حل مشکل است.

creating beautiful smiles on young faces
Pediatric Dentistry & Orthodontics
Dr. Mohaveri

کاربرد اصلاح رشد در مشکلات قدامی-خلفی

- کلاس IIبا پروتروژن ماگزیلا:
- این مشکل به بهترین نحو با هدگیر تراپی برای محدود کردن یا تغییر رشد مگزیلا درمان می شود.حرکات دندانی با هدگیر بیشتر است اما حرکات اسکلتی نیز رخ می دهد.
- کاربرد نیروهای ۲۵۰ تا ۵۰۰ گرم در هر طرف به مدت ۱۲ تا ۱۴ ساعت توصیه می شود.
- دو نوع دارد:
-) Cervicalنیروهای دیستالی و اکلوزالی)(اکسترود کردن دندانها در بیماران short faceموثر است)
-) High pullنیروهای دیستالی و اپیکالی)(اینترود کردن دندانها در بیماران long faceموثر است)
- دستگاههای فانکشنال نیز علاوه بر تاثیر روی افزایش رشد فک پایین باعث کنترل رشد فک بالا شده و به عبارتی دارای headgear effectهستند.

creating beautiful smiles on young faces
Pediatric Dentistry & Orthodontics
Dr. Mohaveri

کاربرد اصلاح رشد در مشکلات قدامی-خلفی

- کلاس IIبا deficiencyمندیبل:

- این افراد معمولا با دستگاههای فانکشنال درمان می شوند که مندیبل را برای تسریع یا تحریک رشد در موقعیت جلوتر قرار می دهد.

creating beautiful smiles on young faces
Pediatric Dentistry & Orthodontics
Dr. Mohaveri

کاربرد اصلاح رشد در مشکلات قدامی-خلفی

- این دستگاهها به چند علت در بعضی موارد مشکل اسکلتی CL II را بطور کامل رفع نمی کنند:
- ۱) مقدار رشد برای غلبه بر این ناهماهنگی کافی نیست.
- ۲) تمام رشد موجود باید برای ایجاد رشد قدامی-خلفی استفاده گردد در حالی که اینطور نیست و رشد بردارهای دیگری نیز دارد و این رشد عمودی و رویش دندانها از جلو آمدن مندیبل می کاهد.
- ۳) درمان با ممانعت از رشد فک بالا، Tipping دندانهای بالا به عقب و دندانهای پایین به جلو انجام می گیرد.

creating beautiful smiles on young faces
Pediatric Dentistry & Orthodontics
Dr. Mohaveri

کاربرد اصلاح رشد در مشکلات قدامی-خلفی

- چنانچه دستگاه فانکشنال شب از دهان بیرون بیفتد ، بدان معنی خواهد بود که در طول روز به مقدار کافی در دهان قرار نگرفته و نتوانسته است رفلکسهای ناخوداگاه را به حد لازم د سیستم جونده بوجود آورد.
- دستگاههای فانکشنال نیروهای طبیعی (فعالیت عضلات،رشد و رویش دندانها)را جابجا می کنند،حذف می کنند و هدایت می نمایند.
- یکی از اهداف اولیه دستگاههای فانکشنال، استفاده از نیروهای طبیعی و منتقل کردن آنها به نواحی خاصی برای ایجاد تغییرات مطلوب می باشد.
- کشش بیش از فشار می تواند موثر باشد زیرا بیشتر ساختارهای استخوانی در برابر فشار مقاومت می کنند. کشش عضلانی به صورت تطابق جبرانی و برقراری دوباره فعالیت عضلات می باشد.
- دستگاههای فانکشنال علاوه بر اثرات ناشی از نیروهای فیزیکی می توانند تحریک سیستم عصبی عضلانی را برانگیزند.
- فانکشن نرمال باعث پیدایش ساختارهای نرمال و فانکشن غیر صحیح باعث پیدایش مال اکلوژن و تغییر شکل ساختاری می گردد. هدف از درمانهای فانکشنال (screeningحذف نیرو) بازگرداندن فانکشن صحیح عضلات لب،گونه و زبان خواهد بود.
- از آنجایی که این دستگاهها فانکشن صحیح عضلات اطراف دهان را برمی گردانند بهتر باعث stabilityدرمان می شوند و relapseدندان نسبت به نیروهای سنگین و درمانهای ثابت بدون در نظر گرفتن تعادل فکی کمتر است.

creating beautiful smiles on young faces
Pediatric Dentistry & Orthodontics
Dr. Mohaveri

- درمانهای فانکشنال بر اساس قاعده تاثیر متقابل

فرم ⟷ فانکشن

شکل گرفته اند

FUNCTION = FORM

creating beautiful smiles on young faces
Pediatric Dentistry & Orthodontics
Dr. Mohaveri

Hard tissue

(bone & tooth)

Combination

Malocclusion

Soft tissue

(cheek, tongue, lips, masticatory muscles, & ..

creating beautiful smiles on young faces
Pediatric Dentistry & Orthodontics
Dr. Mohaveri

عمده ترین دستگاههای فانکشنال در درمانهای cl II

- Activator
- Bionator
- Fanctional Rrgulator
- Twin block
- Prefabricated functional appliance

creating beautiful smiles on young faces
Pediatric Dentistry & Orthodontics
Dr. Mohaveri

Activator

- بایت باید باز باشد و بیشتر به ساختار دندانی متصل است

creating beautiful smiles on young faces
Pediatric Dentistry & Orthodontics
Dr. Mohaveri

Bionator

- بایت نباید باز باشد
- حجم کمی دارد

creating beautiful smiles on young faces
Pediatric Dentistry & Orthodontics
Dr. Mohaveri

Fanctional Rrgulator(فرانکل)

- شبیه بایونیتور است
- بر خلاف اکتیواتور بخش اعظم دستگاه به وستیبول دهانی منحصر است
- باکال پدها و لیپ پدها ،عضلات و لب را از دندانها دور نگه می دارند
- تنها دستگاه tissue borne ساختگی است

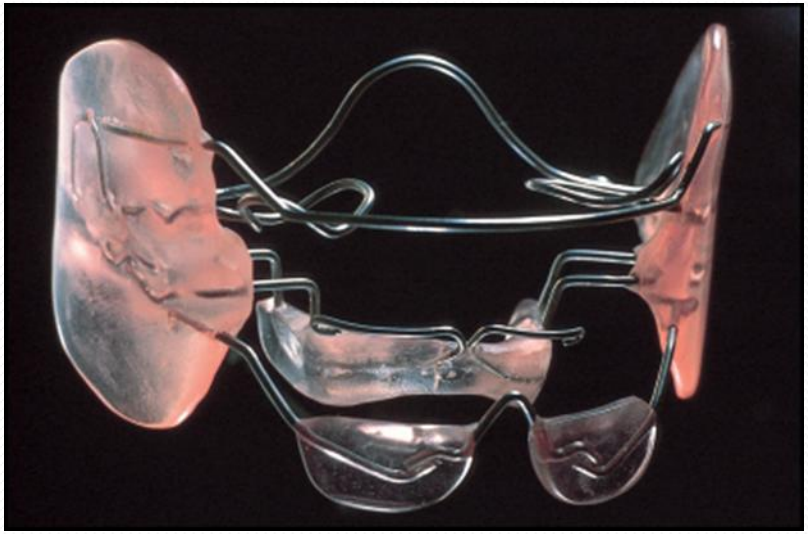

creating beautiful smiles on young faces
Pediatric Dentistry & Orthodontics
Dr. Mohaveri

Twin block

- ۲۴ ساعته باید استفاده گردد
- شامل دو بایت پلاک ساده است که پلن شیب دار آنها به طرز موثری تغییر یافته (زاویه ۷۰ درجه) وباعث می شود مندیبل در موقعیت قدامی قرار بگیرد

creating beautiful smiles on young faces
Pediatric Dentistry & Orthodontics
Dr. Mohaveri

Prefabricated functional appliance

- در سال ۱۹۷۵ توسط Bergersen از تلفیق دستگاههای فانکشنال و positioner، با نام .(EGA)eruption guidance app ساخته شد و الاستومریک است (تنها دستگاه فانکشنال نرم)
- دستگاه مدعی اصلاح مال اکلوژن در سنین پائین با اثر جلوگیری از اختلال عملکرد عضلات و اصلاح موقعیت مندیبل می باشد
- دستگاه شامل اجزا مختلفی می باشد که عضلات جونده و صورتی و عضلات زبان را تحریک می کند
- استفاده از این دستگاه باعث جلوگیری از رشد عمودی دندانهای قدامی بالا همراه با tippingبه سمت لینگوال این دندانها و کاهش oj,obو افزایش ارتفاع تحتانی قدامی می گردد
- همچنین حرکات کوچک دندانی را نظیر یک positioner به انجام می رساند
- دستگاه باعث رشد عرضی استخوان بوسیله شیلد گونه ای می شود که به واسطه استراحت دادن به عضلات و حفاظت از دندانها و حذف بروکسیسم می باشد

creating beautiful smiles on young faces
Pediatric Dentistry & Orthodontics
Dr. Mohaveri

creating beautiful smiles on young faces
Pediatric Dentistry & Orthodontics
Dr. Mohaveri

over jet 3.53 mm (SD ± 2.34)

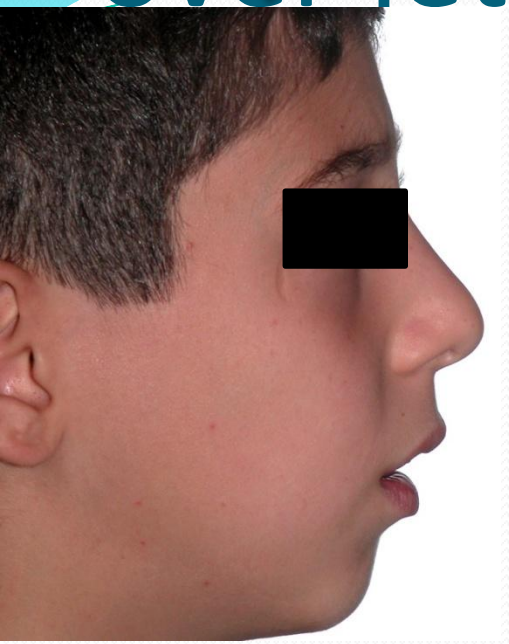

creating beautiful smiles on young faces
Pediatric Dentistry & Orthodontics
Dr. Mohaveri

creating beautiful smiles on young faces

Pediatric Dentistry & Orthodontics

Dr. Mohaveri

کلاس III با maxillary deficiency

- عقب رفتگی بخش میانی صورت می تواند با استفاده از reverse head gear یا face mask برای وارد کردن یک نیروی رو به جلو بر روی مگزیلا درمان شود.
- دستگاه دیگر tongue plate است که توسط دکتر شوکت بخش معرفی شده است و با انتقال نیروی زبان به فک بالا باعث تسریع رشد آن می شود و بالخصوص در سنین پائین بسیار موثر است.

creating beautiful smiles on young faces
Pediatric Dentistry & Orthodontics
Dr. Mohaveri

کلاس III با پروتروژن مندیبل

- رایج ترین وسیله جهت این موارد chin cap است.
- فرضیه درمان با چین کپ وارد کردن نیرو از طریق چانه به طرف عقب و بالا است که رشد کندیل را مهار کرده یا جهت آن را تغییر می دهد.
- پاسخ کوتاه مدت معمول به چین کپ چرخش دیستالی مندیبل و tipping ثنایاهای پائین به سمت لینگوال است و در افراد با صورت تحتانی بلند عدم تجویز دارد زیرا اصلاح قدامی خلفی به خرج افزایش بعد عمودی انجام می گیرد.
- چین کپ درمانی ، در بیماران با جلوآمدگی مختصر مندیبل و نسبت های عمودی کوتاه تا طبیعی به خوبی پاسخ می دهد.

creating beautiful smiles on young faces
Pediatric Dentistry & Orthodontics
Dr. Mohaveri

کاربرد اصلاح رشد در مشکلات عرضی

- شایعترین مشکل عرضی در کودکان قبل از سن نوجوانی تنگی مگزیلا ، همراه با کراس بایت خلفی است .درمان به محض کشف مشکل ، در اولین فرصت ممکن که کودک توانایی تحمل آن را داشته باشد شروع می شود و جلوی بسیاری از مشکلات حاد و ناقرینگی های صورت را می گیرد.
- درمان باید قبل از بلوغ و بسته شدن خط میانی کام صورت گیرد.
-

creating beautiful smiles on young faces
Pediatric Dentistry & Orthodontics
Dr. Mohaveri

کاربرد اصلاح رشد در مشکلات عرضی

- شایعترین دستگاههای مورد استفاده :
- Quad helix
- W arch

هم حرکت دندانی و هم حرکت اسکلتی ایجاد می کنند

- Acrylic palatal expansion
- Rapid palatal expansion(RPE)

درمان پایدارتر است

تعییرات اولیه کاملا اسکلتی است ولی برگشت دارد، و تعییرات دندانی باقی می ماند

creating beautiful smiles on young faces

Pediatric Dentistry & Orthodontics

Dr. Mohaveri

ما آنقدر زندگی نمی کنیم که همه چیز را تجربه کنیم. پس از تجربیات دیگران استفاده کنیم و آن را به دیگران انتقال دهیم.

creating beautiful smiles on young faces

Pediatric Dentistry & Orthodontics

Dr. Mohaveri