به نام خداوند جان و خرد

دندانپزشکی کودکان

"کاربرد SSC در دندانهای شیری"

دکتر مصطفی محاوری

متخصص دندانپزشکی کودکان ونوجوانان

فلوشیپ ارتودنسی

استادیار دانشکده دندانپزشکی شهید بهشتی

creating beautiful smiles on young faces

Pediatric Dentistry & Orthodontics

Dr. Mohaveri

SSC (stainless steel crown)

- Indication
- Advantage
- Disadvantage
- Technique

creating beautiful smiles on young faces

Pediatric Dentistry & Orthodontics

Dr. Mohaveri

روکش SSC چیست؟

- روکش های فلزی پیش ساخته
- اولین بار توسط Dr. Humphry در ۱۹۵۰ توصیه شد
- ترکیبات: آهن ، نیکل ، کروم و کربن

creating beautiful smiles on young faces
Pediatric Dentistry & Orthodontics
Dr. Mohaveri

Indication :

- پوسیدگی های گسترده
- کودکان مبتلا به rampant caries
- دندانهای با آنومالی مادرزادی
- بعد از پالپوتومی یا پالپکتومی
- کودکان ناتوان با بهداشت دهانی ضعیف
- بعنوان دندان پایه درفضا نگهدار
- کودکان تحت درمان بیهوشی عمومی
- دندانهای دائمی جوان هیپوپلاستیک(؟)

creating beautiful smiles on young faces
Pediatric Dentistry & Orthodontics
Dr. Mohaveri

پوسیدگی های گسترده

- در کودکان پیش مدرسه ای با ضایعات بزرگ پروگزیمالی sscها به آمالگام ارجح هستند

- روکش ssc در مقابل ترمیم های چند سطحی آمالگام ، دارای طول عمر بیشتر ، راحتی جاگذاری، گیر، و استحکام بیشتر است.

creating beautiful smiles on young faces
Pediatric Dentistry & Orthodontics
Dr. Mohaveri

.:Indications

Three surface radiographic decay

creating beautiful smiles on young faces
Pediatric Dentistry & Orthodontics
Dr. Mohaveri

Indications

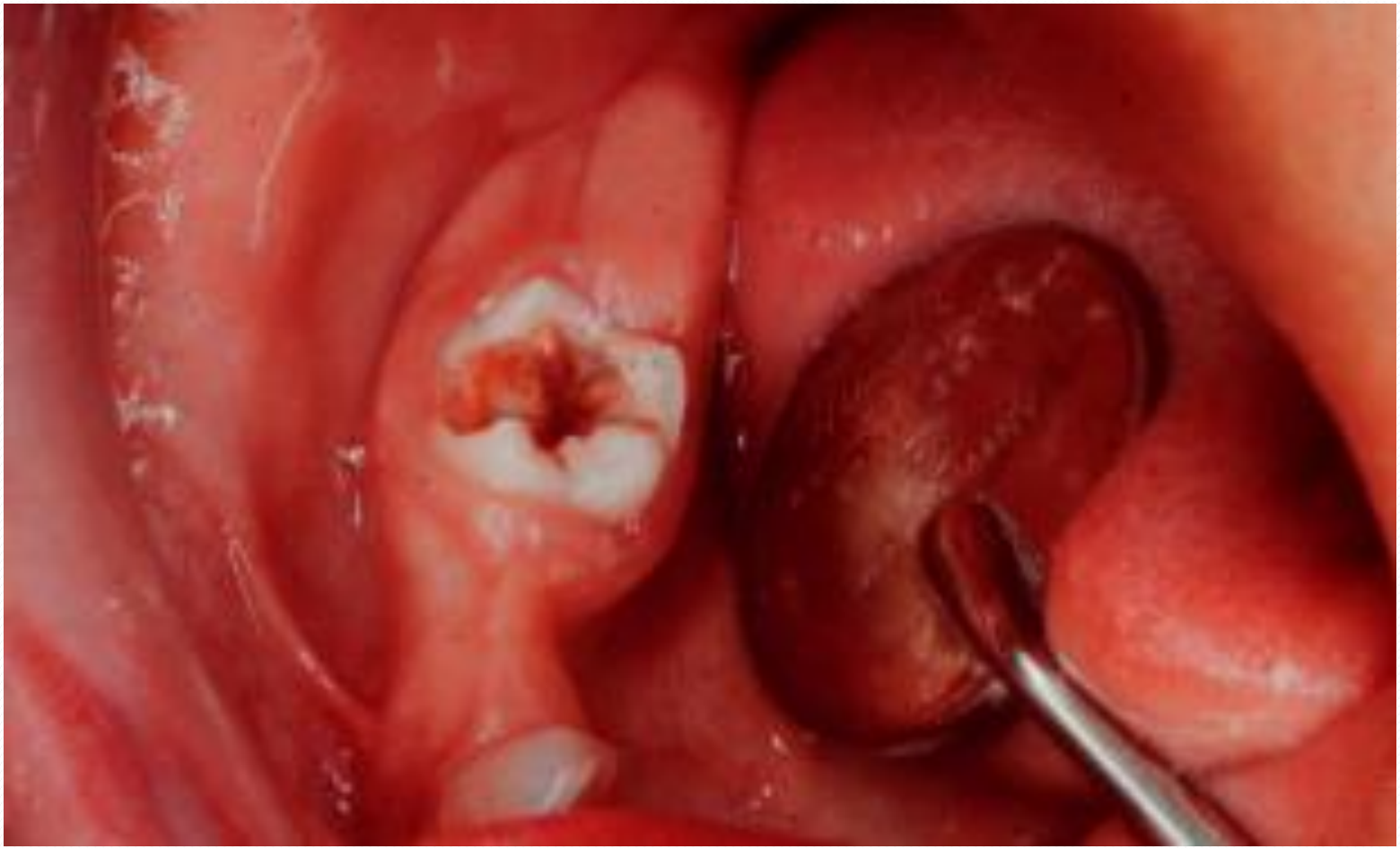

Non-ideal two surface, or 3 surface decay

creating beautiful smiles on young faces
Pediatric Dentistry & Orthodontics
Dr. Mohaveri

کودکان مبتلا به rampant caries

creating beautiful smiles on young faces
Pediatric Dentistry & Orthodontics
Dr. Mohaveri

Indications

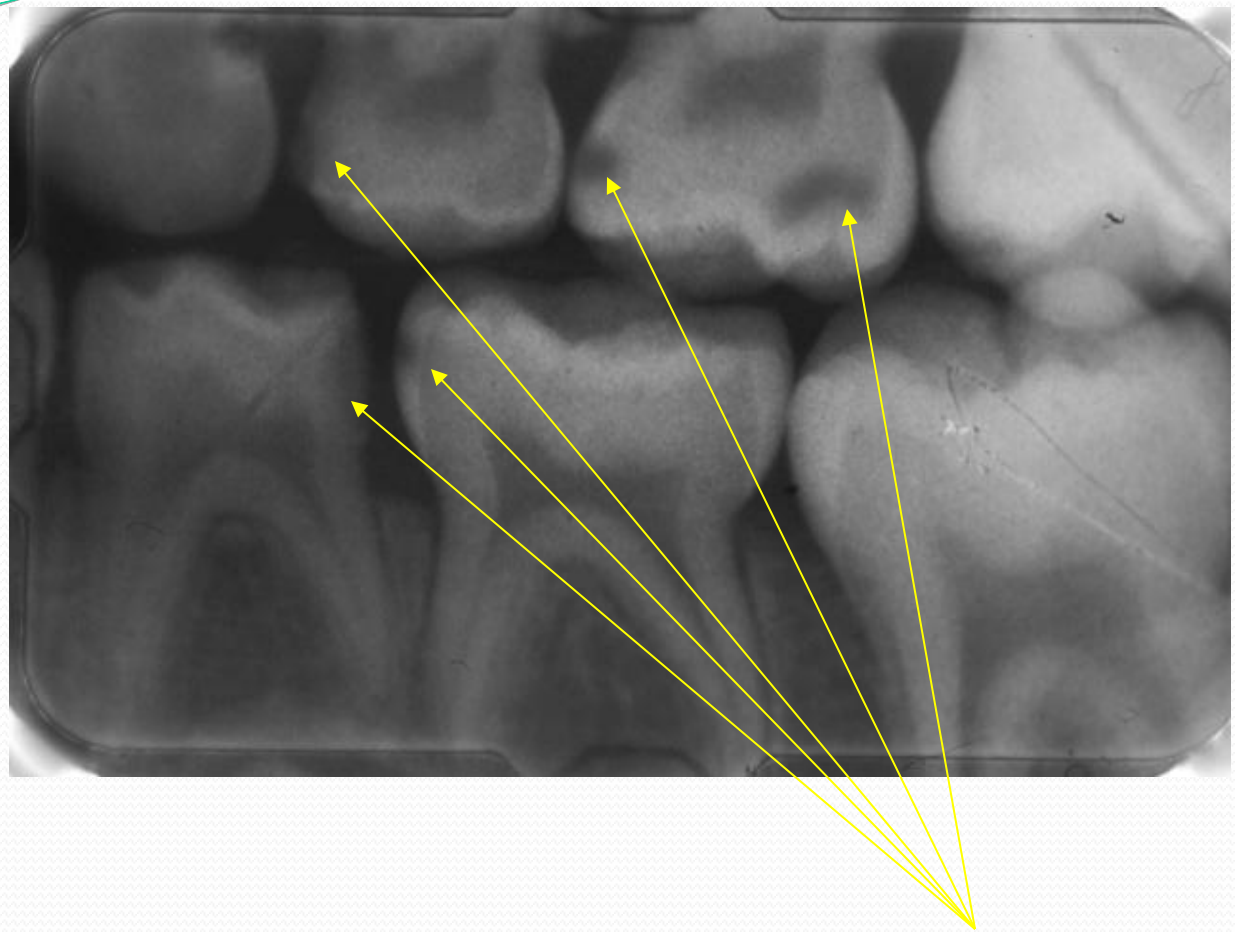

Rampant caries

creating beautiful smiles on young faces
Pediatric Dentistry & Orthodontics
Dr. Mohaveri

دندانهای با آنومالی مادرزادی

creating beautiful smiles on young faces
Pediatric Dentistry & Orthodontics
Dr. Mohaveri

بعد از پالپوتومی یا پالپکتومی

creating beautiful smiles on young faces
Pediatric Dentistry & Orthodontics
Dr. Mohaveri

بعنوان دندان پایه درفضا نگهدار

creating beautiful smiles on young faces
Pediatric Dentistry & Orthodontics
Dr. Mohaveri

دندانهای دائمی جوان هیپوپلاستیک(؟)

creating beautiful smiles on young faces
Pediatric Dentistry & Orthodontics
Dr. Mohaveri

- به ۲ دلیل sscدر دندانهای شیری نسبتا زیاد استفاده می شود:
- ۱- دندانهای شیری نسبت به دندانهای دائمی میتوانند بسیار سریعتر بواسطه پوسیدگی تخریب میشوند
- ۲- در دندانهای شیری پالپ بسیار وسیع تر از دندانهای دائمی است و در مقابل ضخامت مینا و عاج بسیار کمتر است.

creating beautiful smiles on young faces
Pediatric Dentistry & Orthodontics
Dr. Mohaveri

Contra indication:

- در دندانهای مولار شیری که با بیش از نیمی از ریشه تحلیل رفته و طی ۶-۱۲ ماه آینده میافتد.
- مشاهده ضایعه رادیکولار در بررسی های کلینیکی و رادیوگرافی
- دندانی که موبیلیتی زیادی نشان میدهد.
- دندانهای نیمه رویش یافته
- مواقعی که درمانهای ترمیمی محافظه کارانه تر امکان انجام دارد
- بیماران با حساسیت شناخته شده به نیکل

creating beautiful smiles on young faces
Pediatric Dentistry & Orthodontics
Dr. Mohaveri

Advantage :

- بسیار شبیه ساختار دندان است
- باعث ایجاد فانکشن مشابه در دندان میشود
- راحت قابل برداشتن (remove)است
- طول عمر مناسبی دارد
- حداقل technique sensitivity را دارد
- پوشش full coronal coverage میدهد

creating beautiful smiles on young faces
Pediatric Dentistry & Orthodontics
Dr. Mohaveri

Disadvantage :

- زیبایی مطلوب را فراهم نمیکند
- باید تمام شماره های قابل استفاده در دسترس باشد
- در صورت عدم رعایت تکنیک صحیح میتواند باعث درد و التهاب لثه گردد
- در کودکان نا آرام باید با احتیاط استفاده گردد زیرا احتمال بلع یا اسپیریشن وجود دارد

creating beautiful smiles on young faces
Pediatric Dentistry & Orthodontics
Dr. Mohaveri

انواع SSC

- Pre –trimmed

- Pre –contoured

- Open-faced ssc+composite

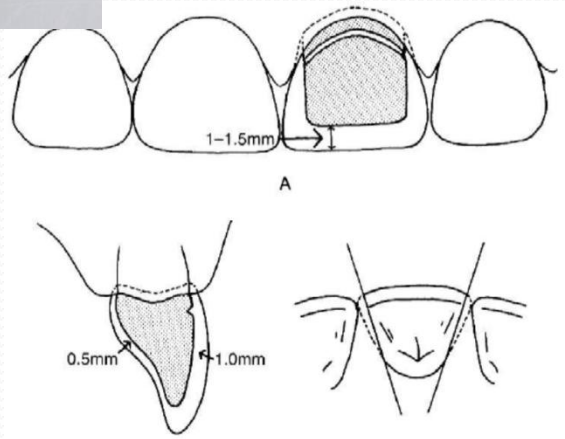

- Pre –veneered

creating beautiful smiles on young faces
Pediatric Dentistry & Orthodontics
Dr. Mohaveri

Technique



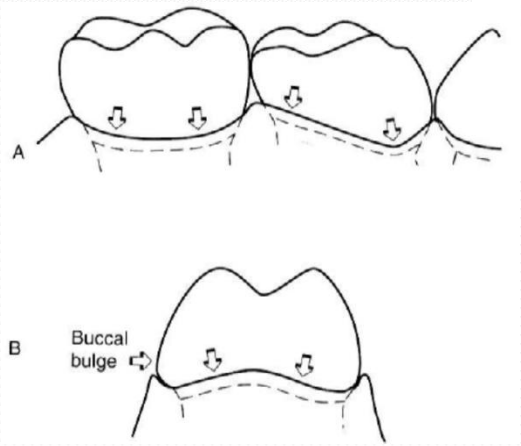

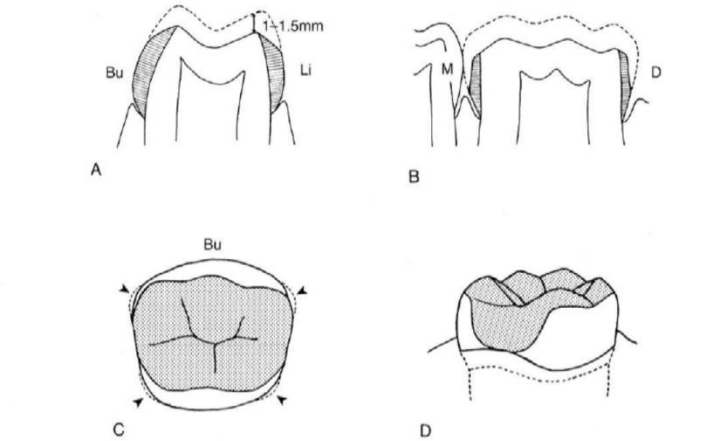

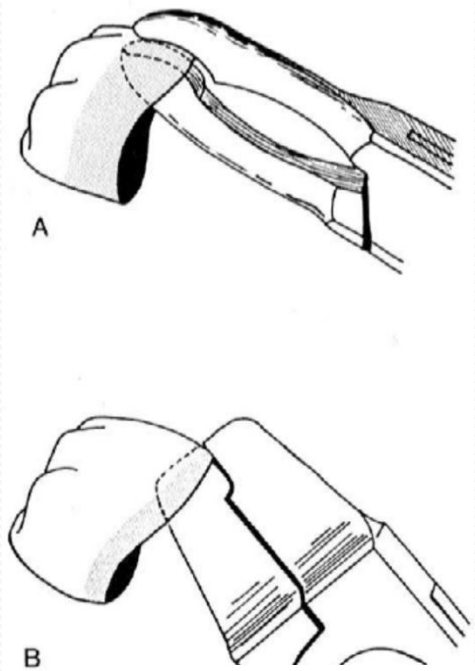

creating beautiful smiles on young faces
Pediatric Dentistry & Orthodontics
Dr. Mohaveri

clinical protocol

step by step

- بی حسی و رابردم

creating beautiful smiles on young faces
Pediatric Dentistry & Orthodontics
Dr. Mohaveri

- Reduction ارتفاع اکلوزال + بول اکلوزالی

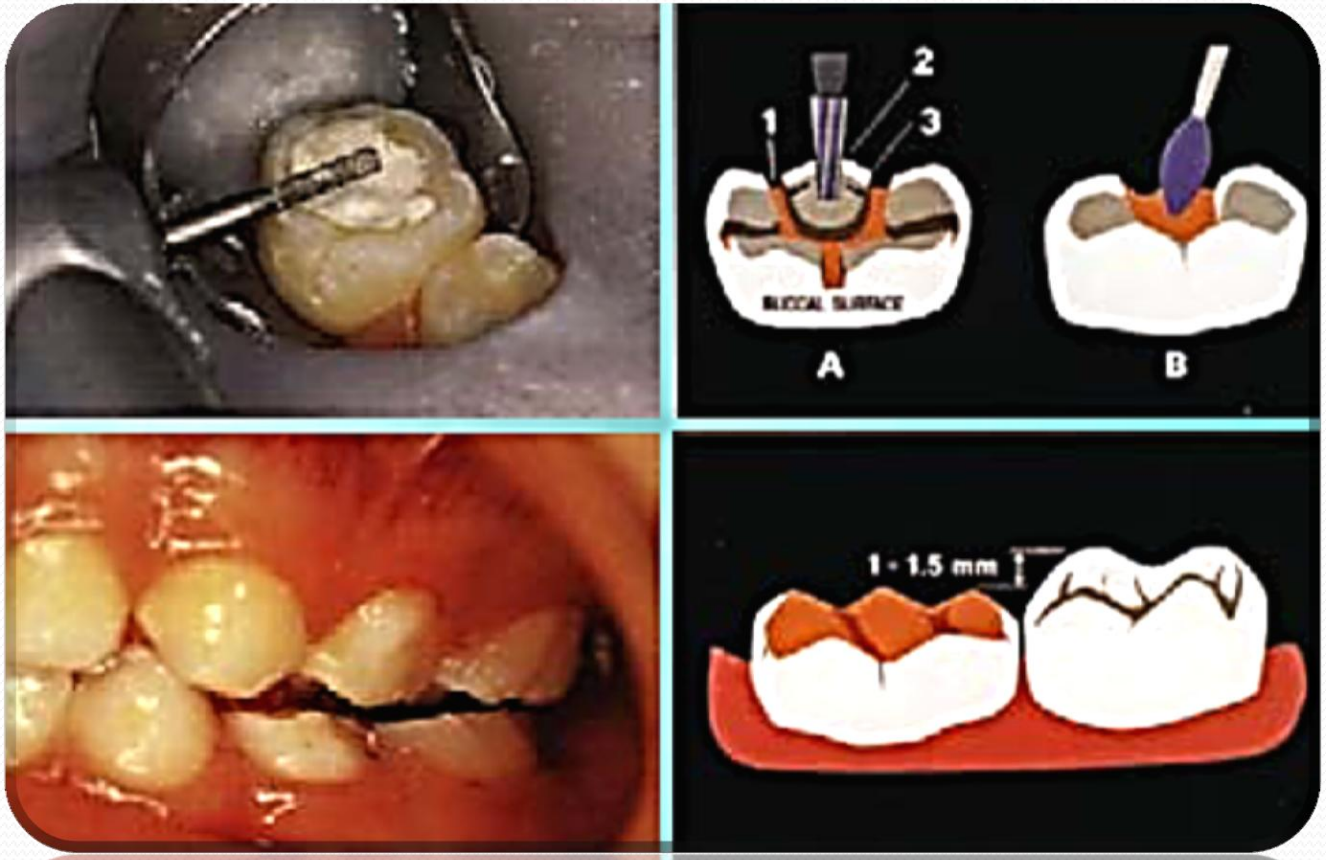

creating beautiful smiles on young faces
Pediatric Dentistry & Orthodontics
Dr. Mohaveri

- تراش سطوح مزیال و دیستال عمود بر محور طولی

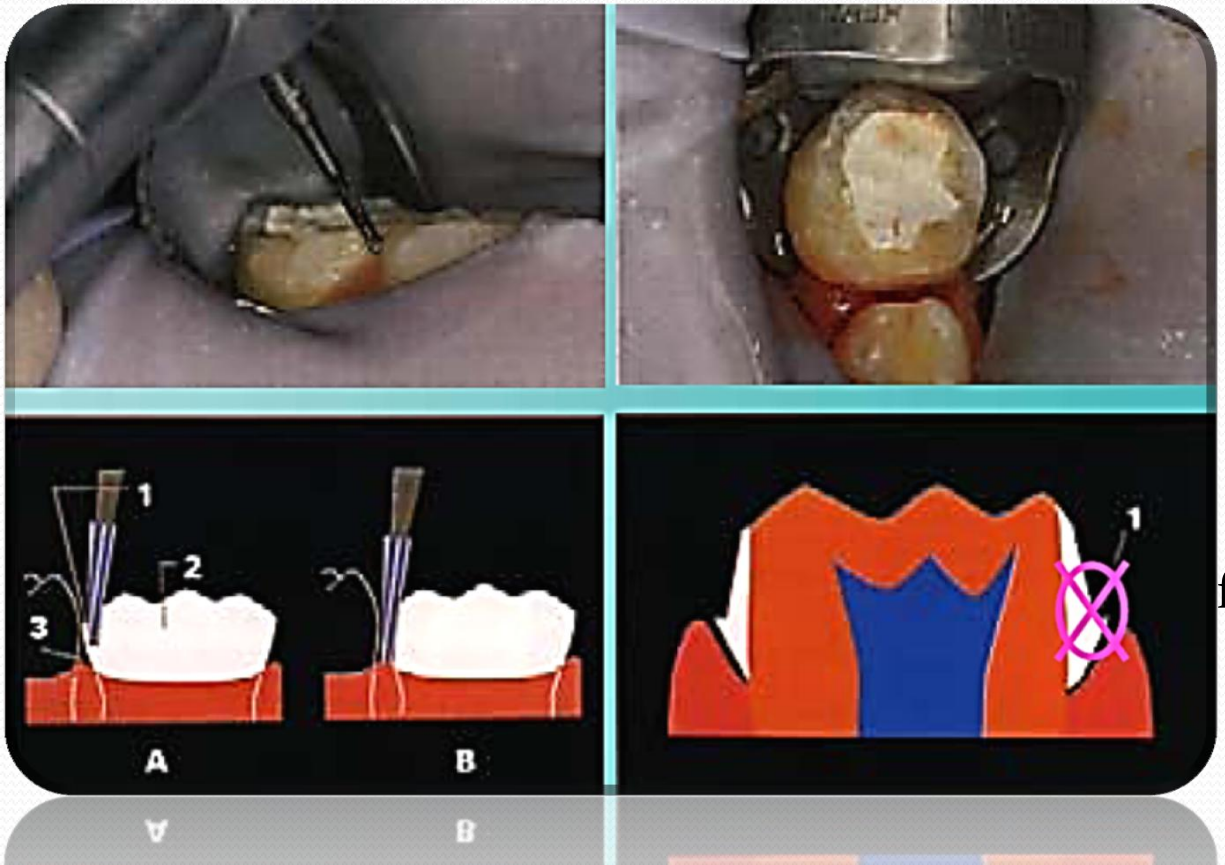

feather edge

creating beautiful smiles on young faces
Pediatric Dentistry & Orthodontics
Dr. Mohaveri

- Roundکردن کلیه زوایا و لاین انگل ها

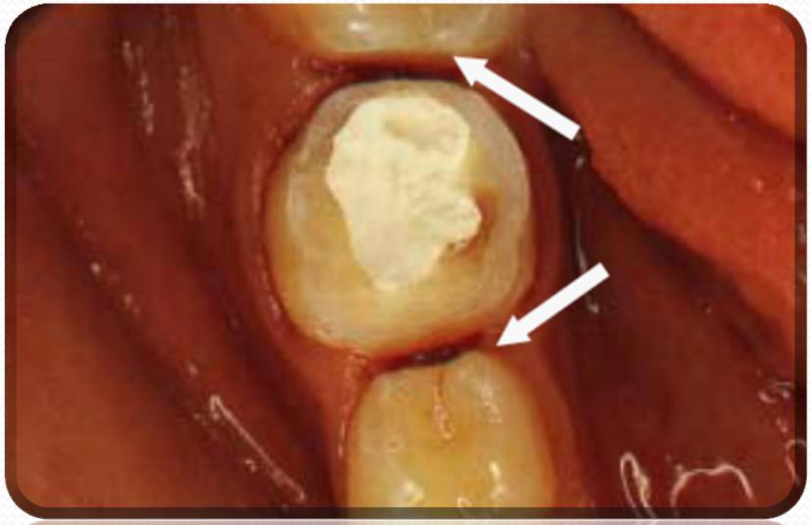

creating beautiful smiles on young faces
Pediatric Dentistry & Orthodontics
Dr. Mohaveri

- انتخاب روکش از جعبه ssc

(n.2-7)

creating beautiful smiles on young faces
Pediatric Dentistry & Orthodontics
Dr. Mohaveri

مواردی که باید چک شود

- تطابق اولیه روکش
- نشانه مناسب بودن روکش صدای snap/click است
- کوچکترین اندازه ای که امکان هماهنگی ارتفاعی و مارژینال را داشته باشد باید انتخاب شود
- اولین چک روکش باید بدون تراش در ناحیه باکال و لینگوال باشد
- لبه روکش باید ۰,۵ تا ۱ میلی متر زیر لثه باشد

creating beautiful smiles on young faces
Pediatric Dentistry & Orthodontics
Dr. Mohaveri

- هنگام نشاندن روکش:

روکش باید از سمت لینگوال نشانده شود

روکش باید در مقابل نشستن مقاومت کند و با فشار بنشیند

صدای snap هنگام نشستن در بالای بالج باکال باید شنیده شود

creating beautiful smiles on young faces
Pediatric Dentistry & Orthodontics
Dr. Mohaveri

- در صورت نیاز روکش adjust و crimp شود

creating beautiful smiles on young faces
Pediatric Dentistry & Orthodontics
Dr. Mohaveri

114

creating beautiful smiles on young faces
Pediatric Dentistry & Orthodontics
Dr. Mohaveri

Curve beak

creating beautiful smiles on young faces
Pediatric Dentistry & Orthodontics
Dr. Mohaveri

Ball & socket

creating beautiful smiles on young faces
Pediatric Dentistry & Orthodontics
Dr. Mohaveri

- سیمان روکش به دندان

ZP / GI /PC

creating beautiful smiles on young faces
Pediatric Dentistry & Orthodontics
Dr. Mohaveri

- پاکسازی اطراف روکش و کنترل نهایی

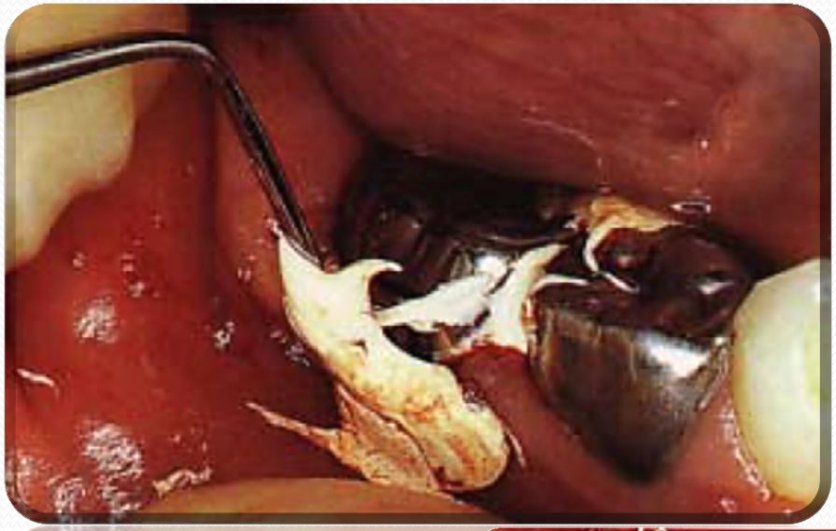

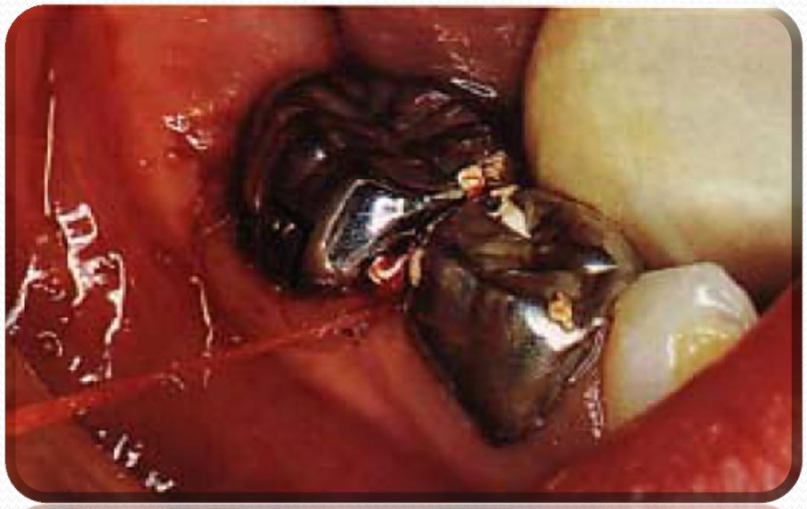

creating beautiful smiles on young faces
Pediatric Dentistry & Orthodontics
Dr. Mohaveri

مراقبت های بعد از درمان

- جلوگیری از گاز گرفتن لب و زبان توسط کودک
- مصرف داروی مسکن خفیف در صورت نیاز
- خودداری از مصرف غذاهای چسبنده توسط کودک
- استفاده منظم از مسواک و نخ دندان برای پیشگیری از تحریک لثه
- دهان شویه آب نمک

creating beautiful smiles on young faces
Pediatric Dentistry & Orthodontics
Dr. Mohaveri

Any Questions??

creating beautiful smiles on young faces

Pediatric Dentistry & Orthodontics

Dr. Mohaveri