به نام خداوند جان و خرد

دندانپزشکی کودکان

کتر مصطفي محاوري
متخصص دندانپزشكي كودكان ونوجوانان

دانشكده دندانپزشكي،دانشگاه علوم پزشكي شهيد بهشتي،شعبه بين الملل
بهار 91

creating beautiful smiles on young faces
Pediatric Dentistry & Orthodontics
Dr. Mohaveri

AAPD Guide line

- معاینات کلینیکی ورادیوگرافی

مرحله تکاملی دندانهای دائمی

مرحله تحلیل ریشه دندان شیری

- سابقه پوسیدگی
- همکاری کودک برای

بهداشت دهان/ درمان/ پی گیری مجدد

❖درمان باید همراه با برنامه پیشگیری باشد

creating beautiful smiles on young faces
Pediatric Dentistry & Orthodontics
Dr. Mohaveri

دندانپزشکی ترمیمی برای دندانهای شیری

- مواد ترمیمی

آمالگام

کامپوزیت

کامپومر/رزین مودیفاید گلاس آینومر

گلاس آینومر

روکش های SSC

- وسایل تراش حفره

توربین (300000-100000 دور در دقیقه) فشارکم،حرکات جارویی،اسپری خنک کننده آب و هوا

هندپیس (15000-500 دور در دقیقه)

air abrasion (ذرات اکسید آلمینیوم)،هزینه،گرد و غبار،عدم حذف کامل توربین

creating beautiful smiles on young faces
Pediatric Dentistry & Orthodontics
Dr. Mohaveri

انواع مواد ترمیمی در دندانهای شیری

creating beautiful smiles on young faces
Pediatric Dentistry & Orthodontics
Dr. Mohaveri

بیس ها و لاینرها

- هیدروکسید کلسیم:
  - بعلت pH بالا از تهاجم باکتری ها جلوگیری می کند
  - در اثر آلودگی با رطوبت توبولهای عاجی و ریزنشت هیدرولیز می شود
  - ماده انتخابی در پوشش مستقیم پالپ دندانهای دائمی است

creating beautiful smiles on young faces
Pediatric Dentistry & Orthodontics
Dr. Mohaveri

بیس ها و لاینرها

- زینک اکسید اوژنول:
  - اثر تسکینی دارند
  - ماده انتخابی در پر کردن اتاقک پالپ بعد از پالپوتومی
  - بعلت جلوگیری اوژنول از پلیمریزاسیون رزین در زیر کامپوزیت نباید استفاده شود

creating beautiful smiles on young faces
Pediatric Dentistry & Orthodontics
Dr. Mohaveri

بیس ها و لاینرها

- گلاس آینومر:

- باندفیزیکوشیمیایی به ساختار دندان
- آزادسازی فلوراید وپیشگیری از پوسیدگی ثانویه
- کاهش ریز نشت و جلوگیری از نفوذ باکتری ها
- باند به کامپوزیت رزین ها

- غلظت بیش از حد و کمبود آب برای واکنش سخت شدن باعث حساسیت عاجی بعلت جذب آب توبولهای عاجی می شود.

creating beautiful smiles on young faces
Pediatric Dentistry & Orthodontics
Dr. Mohaveri

مواد ترمیمی

- آمالگام:

- ماده انتخابی در cl I,II

- آمالگام کروی با مس بالا در ترمیمهای کودکان در اولویت است.

creating beautiful smiles on young faces
Pediatric Dentistry & Orthodontics
Dr. Mohaveri

مواد ترمیمی

- سیلانت:

- رزین های Bis-GMA رقیق شده با مونومرهای دی متاکریلات
- بصورت مایع براحتی پیت و شیارها را پر می کنند

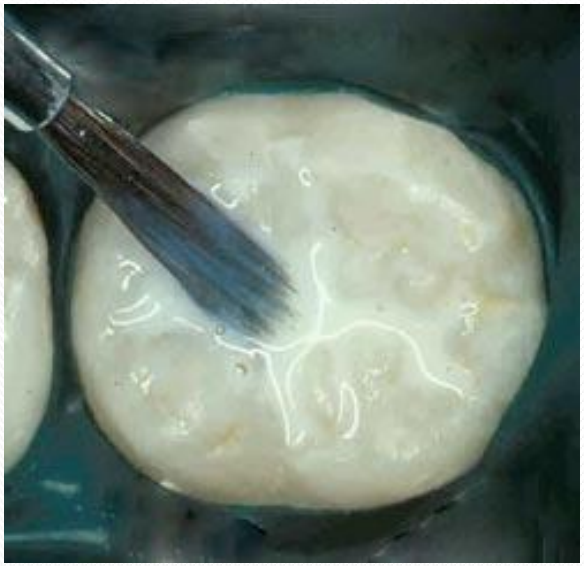

creating beautiful smiles on young faces
Pediatric Dentistry & Orthodontics
Dr. Mohaveri

مواد ترمیمی

- گلاس آینومر :

- استفاده در ترمیم های cl III,IV

- مقاومت به شکست کم و استحکام باند مکانیکی به مینا ضعیف است

creating beautiful smiles on young faces
Pediatric Dentistry & Orthodontics
Dr. Mohaveri

مواد ترمیمی

- کامپوزیت :
  - میکروفیلد (ترمیم های قدامی)
  - ماکروفیلد (ترمیم های خلفی)

creating beautiful smiles on young faces
Pediatric Dentistry & Orthodontics
Dr. Mohaveri

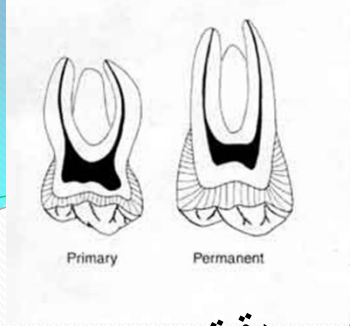

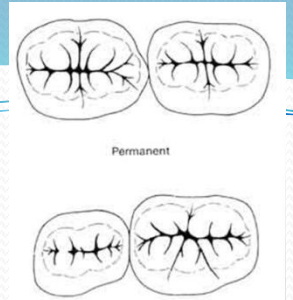

ترمیم دندانهای شیری

- قبل از ترمیم دندانهای شیری باید به تفاوتهای تاج دندانهای شیری و دائمی دقت شود.

- دندانهای شیری مینا و عاج نازکتری دارند
- پالپ دندانهای شیری به نسبت بزرگتر است
- شاخکهای پالپی دندانهای شیری به سطح خارجی دندان نزدیکترند، شاخک پالپی مزیوباکال برجسته ترین است
- منشورهای مینایی دندانهای شیری در 1/3 جینجیوال از DEJ به سمت اکلوزال هستند
- دندانهای شیری جمع شدگی تاج بیشتر و کانتور سرویکالی برجسته تر دارند
- دندانهای شیری تماس پروکسیمالی پهن و صاف دارند
- دندانهای شیری سطح اکلوزال کوچکتری دارند
- دندانهای شیری نسبت به دندانهای دائمی جایگزین سفیدترند

creating beautiful smiles on young faces
Pediatric Dentistry & Orthodontics
Dr. Mohaveri

استفاده از رابردم

- مزایا:
- صرفه جویی در زمان
- کنار زدن بافت نرم ودسترسی و دید بهتر
- کنترل بهتر رطوبت
- جلوگیری از آسپیراسیون اجسام خارجی
- کمک به دندانپزشک در آموزش به والدین

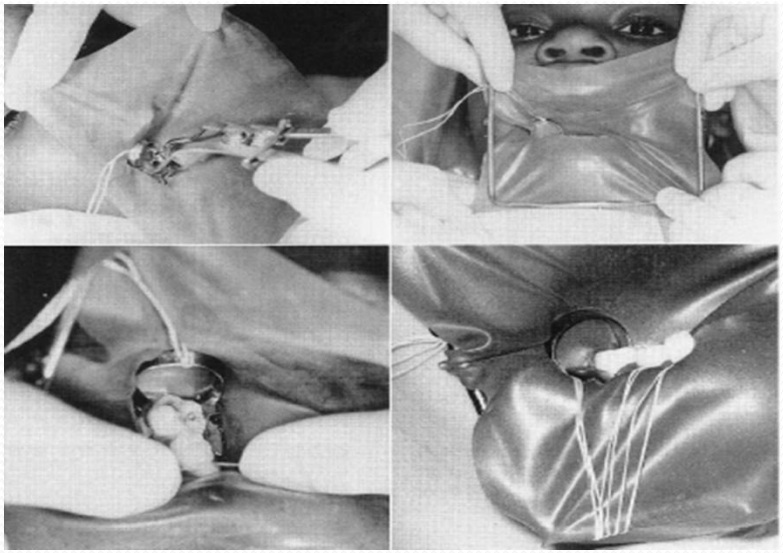

- نحوه بکارگیری:
- پس از سوراخ کردن لاستیک ، توسط کلامپ روی دندان محکم می شود و روی فریم ثابت می گردد

creating beautiful smiles on young faces
Pediatric Dentistry & Orthodontics
Dr. Mohaveri

Slit-dam

- در درمانهای کوآدرانتی
- عدم استفاده در درمانهای پالپ

creating beautiful smiles on young faces
Pediatric Dentistry & Orthodontics
Dr. Mohaveri

معاینات رادیوگرافیک

creating beautiful smiles on young faces
Pediatric Dentistry & Orthodontics
Dr. Mohaveri

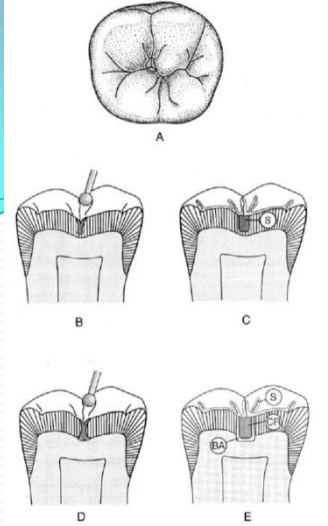

ترمیم مولرهای شیری

❖ ترمیم های Cl I

❑ملاحظات کلی:

- کلیه شیارهای گیردار ونواحی پوسیده را شامل می شود
- عمق ایده آل کف پالپی،0/5 میلیمتردرداخل عاج(1/5میلیمترازسطح مینا)
- حاشیه حفره باید خارج از نواحی تحت استرس بوده و bevelنشود
- کلیه زوایای داخلی باید کمی گرد باشند
- عرض دم چلچله باید بزرگتر از عرض ایسموس باشد
- ایسموس باید 1/3 عرض بین کاسپی باشد
- دیواره های B&Lباید در جهت اکلوزالی کمی متقارب باشند
- دیواره هایM&D درریجهای حاشیه ای باید متباعد باشند
- ریج های مایل نباید حذف شوند

بیس و لاینر بطور معمول استفاده نمی شود

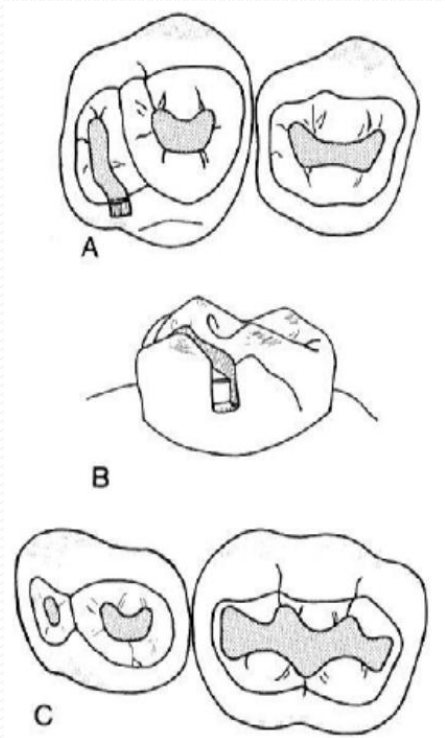

Pediatric Dentistry & Orthodontics
Dr. Mohaveri

Mandibular molars outline form

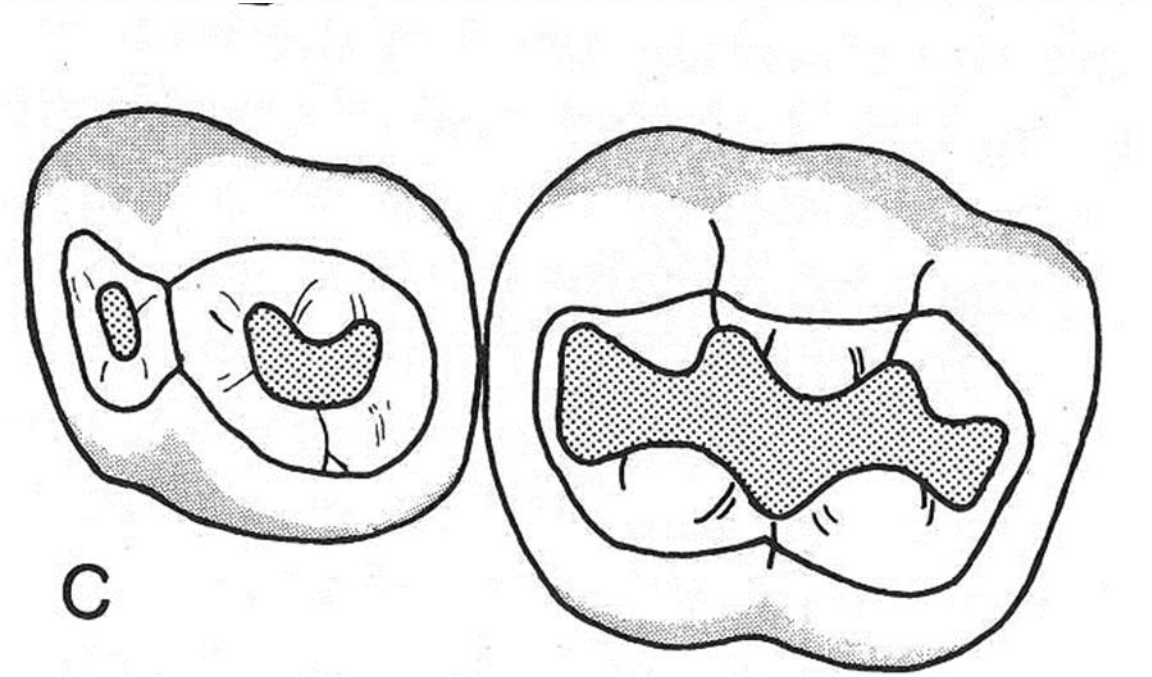

creating beautiful smiles on young faces
Pediatric Dentistry & Orthodontics
Dr. Mohaveri

Maxillary Molars Outline Form

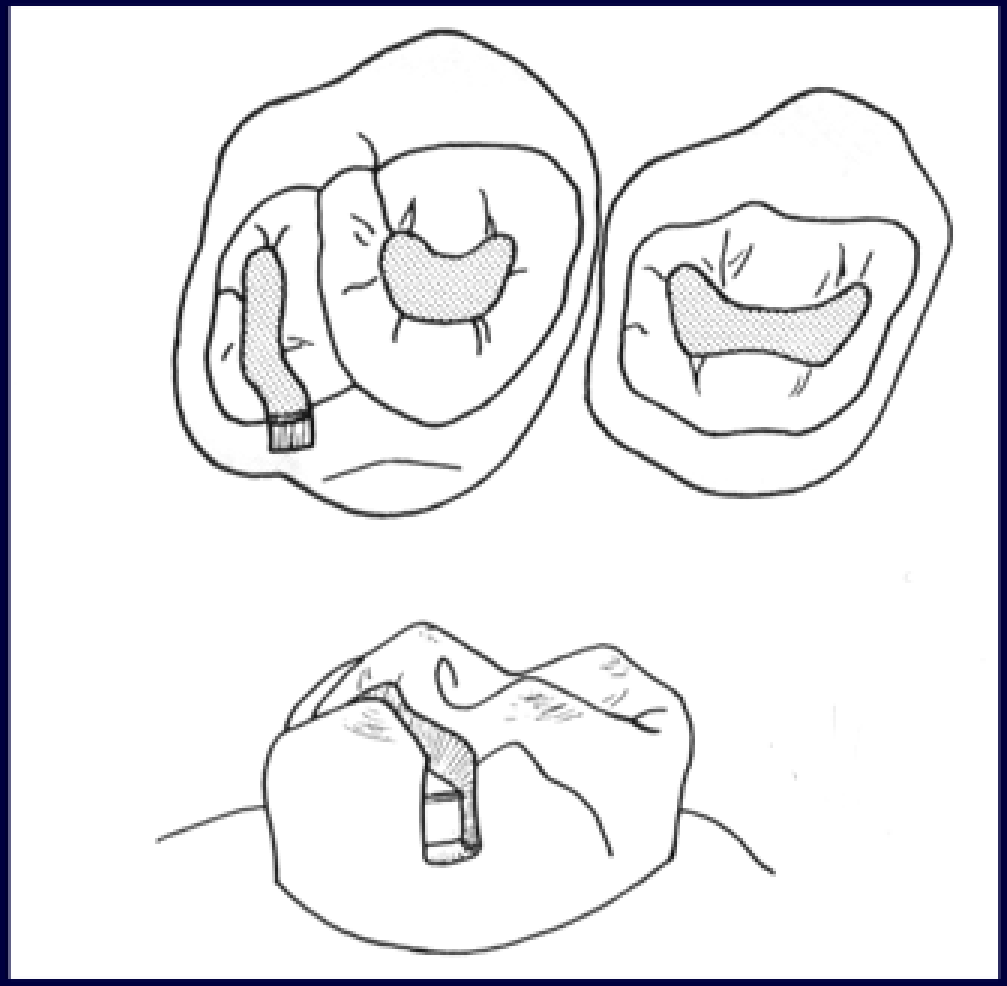

creating beautiful smiles on young faces
Pediatric Dentistry & Orthodontics
Dr. Mohaveri

ترمیم مولرهای شیری

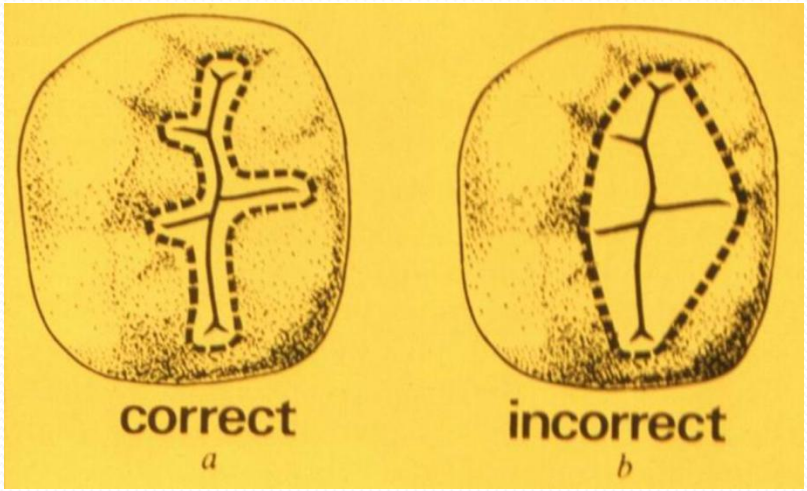

❖ ترمیم های Cl I

- خطاهای رایج در ترمیم cl I :

1. تراش بیش از حد عمیق حفره
2. آندرکات کردن ریجهای حاشیه ای
3. کم کارو کردن آمالگام
4. کارو کردن بیش ازحد آمالگام
5. برنداشتن اضافات آمالگام از حاشیه حفره
6. عدم دربرگرفتن کلیه شیارهای مستعد

creating beautiful smiles on young faces
Pediatric Dentistry & Orthodontics
Dr. Mohaveri

ضایعات کوچک پروکسیمالی

- فلوراید تراپی (بوسیله دندانپزشک یا در خانه)
- بهبود تغذیه
- بهبود بهداشت دهان

creating beautiful smiles on young faces
Pediatric Dentistry & Orthodontics
Dr. Mohaveri

ترمیم مولرهای شیری

❖ترمیم های cl II

- باکس پروکسیمال باید در قسمت سرویکالی نسبت به اکلوزال عمیق تر باشد
- تماس با دندانهای مجاور باید باز باشد
- دیواره های باکال و لینگوال باید با مینا زاویه 90 درجه بسازد
- دیواره لثه ای باید مسطح بوده و bevelنشود
- همه مینای بدون پشتیبان باید برداشته شود
- دیواره اگزیال 0/5 میلیمتر در داخل عاج بوده و از کانتور پروکسیمالی خارجی دندان تبعیت کند
- زاویه خطی اگزیوپالپال bevelشود
- هیچ شیار گیردار نباید در باکس پروکسیمال قرار داده شود
- عرض M,D کف لثه ای 1 میلیمتر باشد
- پین ها برای ایجاد گیر جهت آمالگام نباید استفاده شوند

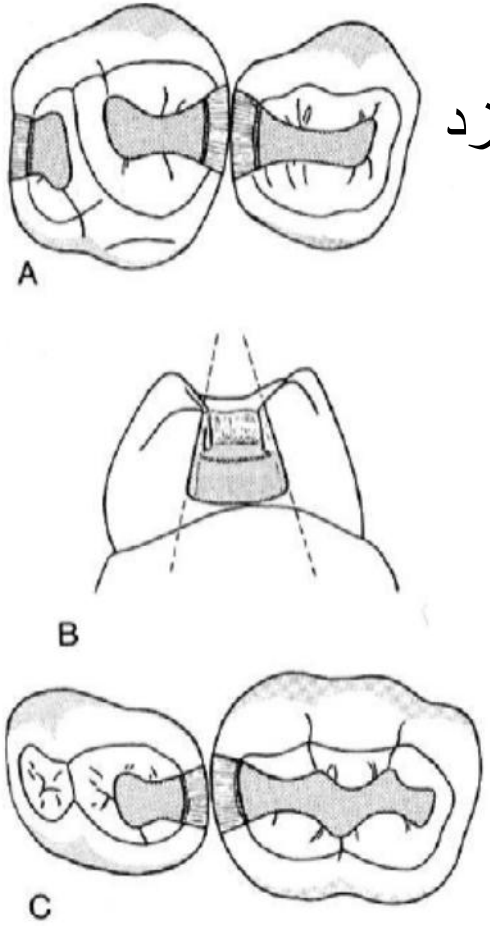

creating beautiful smiles on young faces
Pediatric Dentistry & Orthodontics
Dr. Mohaveri

Cusp Reduction

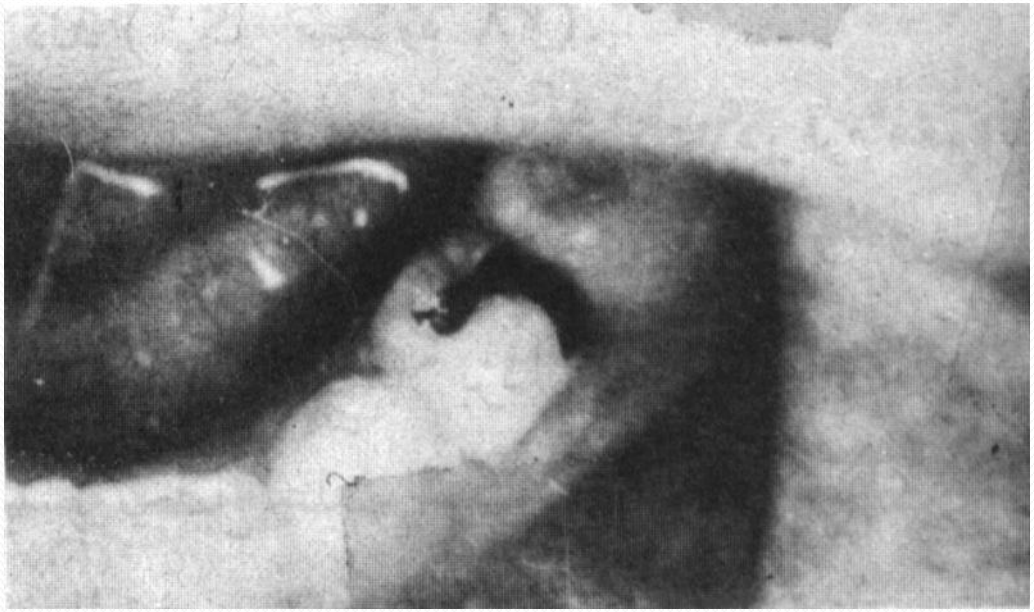

creating beautiful smiles on young faces
Pediatric Dentistry & Orthodontics
Dr. Mohaveri

Back to Back filling

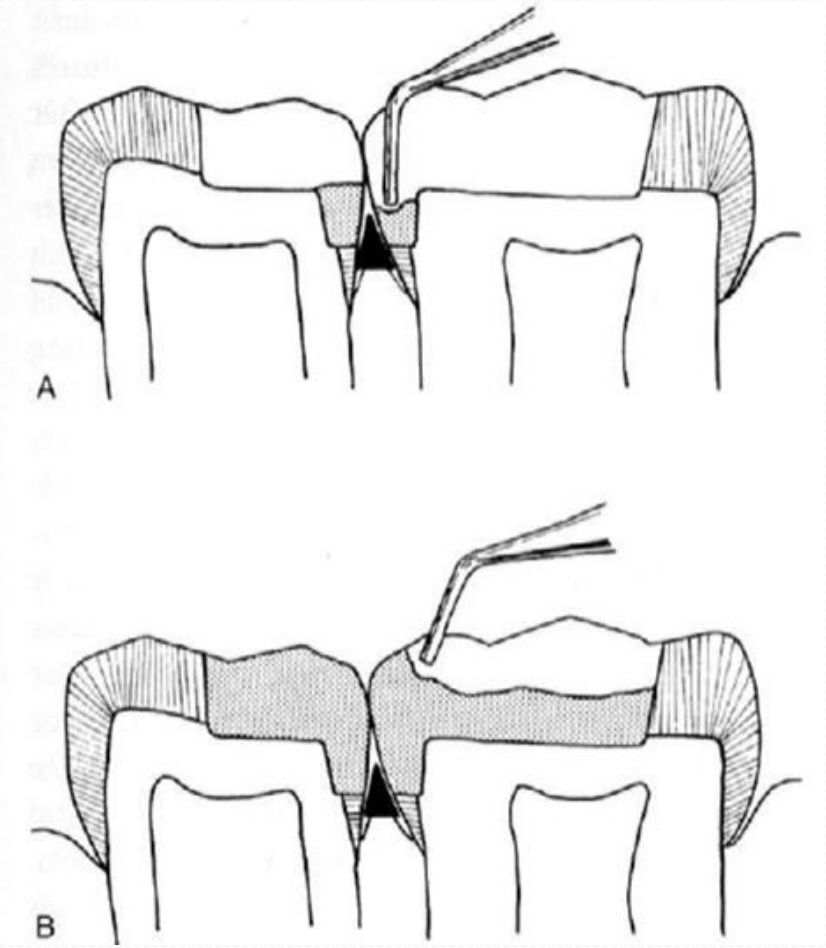

creating beautiful smiles on young faces
Pediatric Dentistry & Orthodontics
Dr. Mohaveri

creating beautiful smiles on young faces
Pediatric Dentistry & Orthodontics
Dr. Mohaveri

ترمیم مولرهای شیری

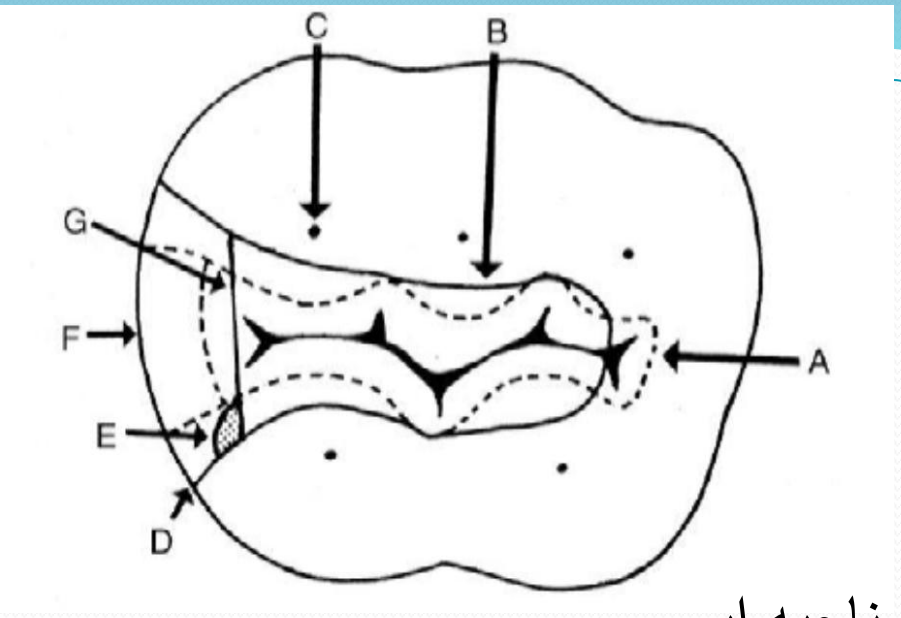

- ترمیم های Cl II
- خطاهای رایج:
- بلند بودن ترمیم وشکستن پرکردگی در ناحیه ایسموس
- توده ناکافی آمالگام در ایسموس
- بیش از حد کارو کردن آمالگام
- کم بودن عمق تراش
- شیب بیش از حد حاشیه حفره وشکست حاشیه ای در باکس پروگسیمالی

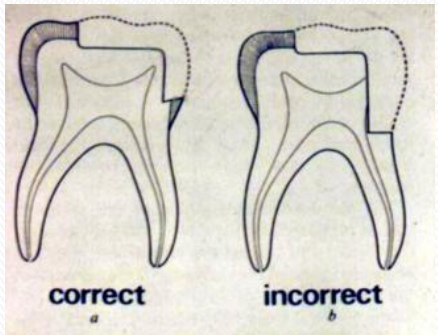

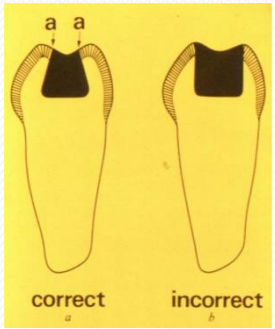

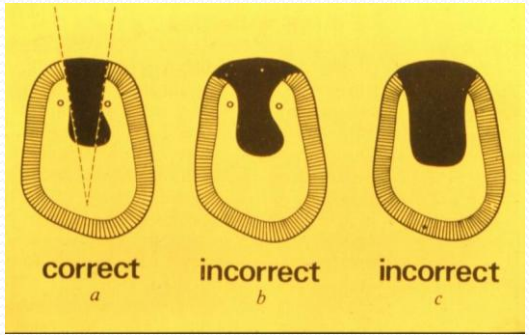

creating beautiful smiles on young faces
Pediatric Dentistry & Orthodontics
Dr. Mohaveri

شکستهای ترمیم های آمالگام Cl II

- تخریب مارژینال
- شکستگی Isthmus
- Recurrent caries
- اکسپوز ناخواسته پالپ

creating beautiful smiles on young faces
Pediatric Dentistry & Orthodontics
Dr. Mohaveri

شکستهای ترمیم های آمالگام Cl II

❖شکستگی و تخریب مارژینال

- بلافاصله بعد از برداشتن ماتریکس

عدم کاروینگ قبل از برداشتن ماتریکس

اشکال در طرح کلی حفره

جویدن سخت قبل از کاروینگ

- بعد از ماهها یا سالها

ضعف مواد ترمیمی

سایش در نتیجه تداخل اکلوزالی

creating beautiful smiles on young faces
Pediatric Dentistry & Orthodontics
Dr. Mohaveri

شکستهای ترمیم های آمالگام Cl II

- شکستگی Isthmus
- عدم حجم نا مناسب آمالگام
- عدم bevel در axiopulpal line angle
- کاسپ تیز مقابل

creating beautiful smiles on young faces
Pediatric Dentistry & Orthodontics
Dr. Mohaveri

شکستهای ترمیم های آمالگام Cl II

- Recurrent caries
- عدم فراگیری تمام شیارهار مستعد
- عدم گسترش به نواحی self-cleansing
- شکستگی isthmus
- Condensation ناکافی

Pediatric Dentistry & Orthodontics
Dr. Mohaveri

شکستهای ترمیم های آمالگام Cl II

- اکسپوز ناخواسته پالپ
- تراش عمیق حفره

(فاصله شاخک پالپی با سطح خارجی مینا می تواند 1.8 mm باشد)

creating beautiful smiles on young faces
Pediatric Dentistry & Orthodontics
Dr. Mohaveri

ترمیم مولرهای شیری

- کاربرد هیدروکسید کلسیم در زیر ترمیم توصیه نمی شود
- قرار دادن بیس در زیر دندان شیری رایج نیست
- در صورت لزوم گلاس آینومر جهت بیس توصیه می شود
- هیچگونه شیار باکالی و لینگوالی نباید در باکس پروکسیمال ایجاد شود
- Sscها برای ترمیم های گسترده و چند سطحی ارجحیت دارند
- پین ها برای گیر آمالگام در دندانهای شیری نباید تجویز شوند

creating beautiful smiles on young faces
Pediatric Dentistry & Orthodontics
Dr. Mohaveri

انواع ماتریکس در دندانهای شیری

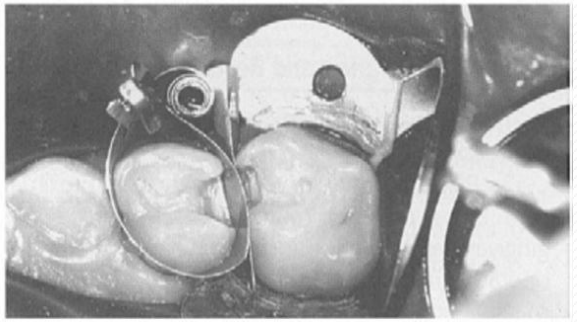

- T band
- ماتریکس قطعه ای
- اتوماتریکس
- ماتریکس تافل مایر

- ماتریکس باید زیر حاشیه لثه ای قرار گرفته و حداقل 1 میلی متر بالاتر از ریج مارجینال دندان مجاور باشد

- ماتریکس توسط وج در محل خود محکم می شود

creating beautiful smiles on young faces
Pediatric Dentistry & Orthodontics
Dr. Mohaveri

انواع ماتریکس در دندانهای شیری



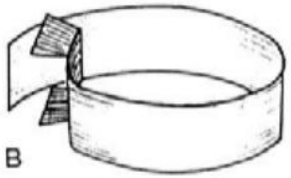

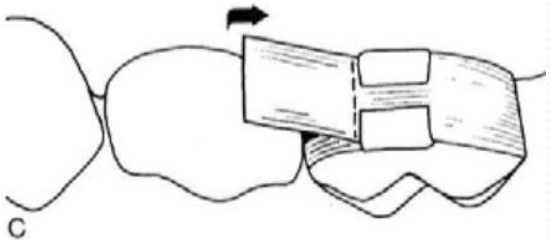

T BAND MATRIX BAND

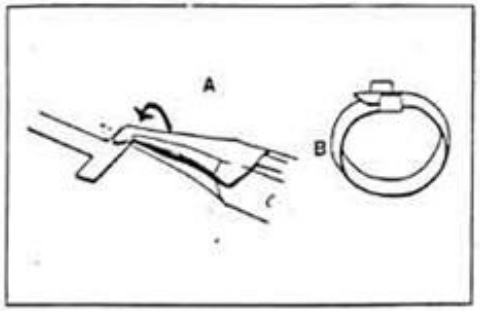

Fig 15-26 (A) Bend the T of the band (B) to form a clasp to assist in the band's formation.

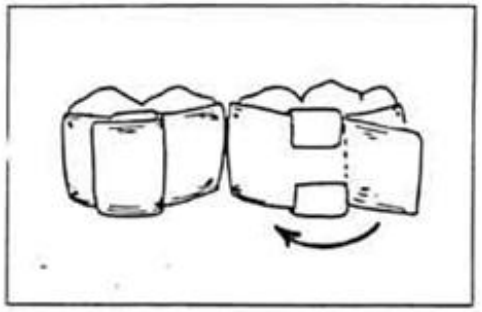

Fig 15-27 Fold the tab over to form the band.

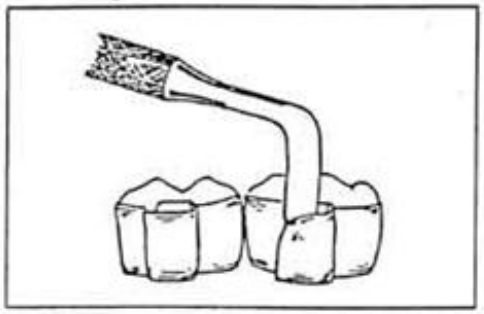

Fig 15-28 Remove the T-band by loosening the tab.

creating beautiful smiles on young faces
Pediatric Dentistry & Orthodontics
Dr. Mohaveri

تراش modified Cl III

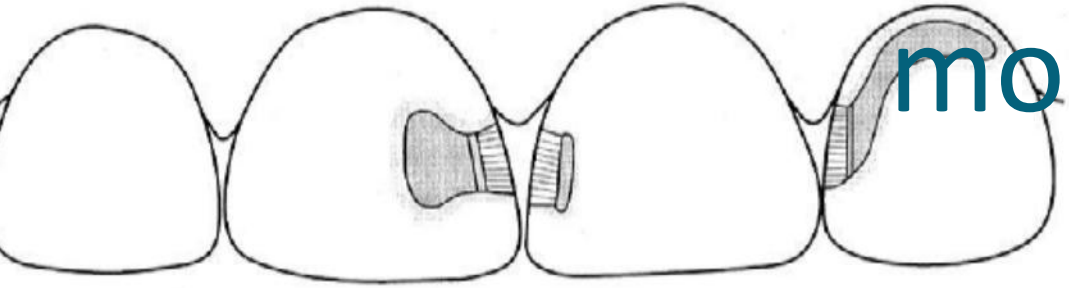

A B C

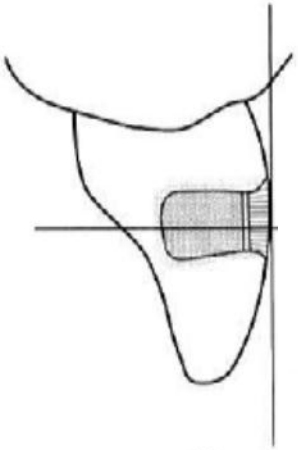

D

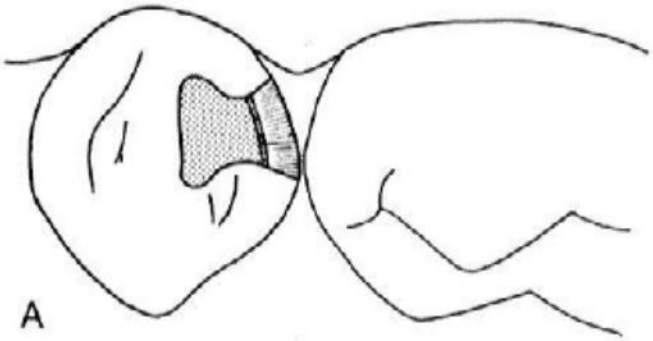

A

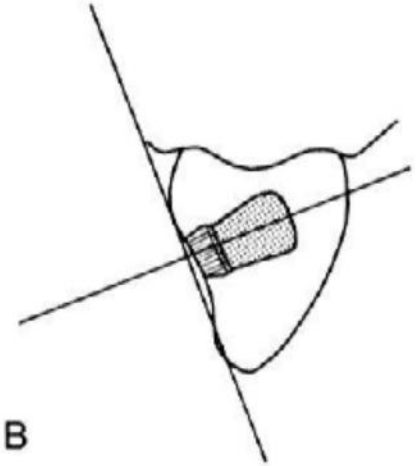

B

creating beautiful smiles on young faces
Pediatric Dentistry & Orthodontics
Dr. Mohaveri

ترمیمهای چسبنده در دندانهای شیری

- مزایا:
  - بهبود زیبایی
  - حذف جیوه
  - کاهش انتقال حرارت
  - حفاظت بیشتر از ساختار دندان
  - چسبندگی به دندان
- معایب:
  - حساسیت تکنیک
  - افزایش زمان کارکرد
  - استعداد نشت مارژینال
  - احتمال حساسیت بعد از درمان
  - تمایل به کانتکت باز یا بسته

creating beautiful smiles on young faces
Pediatric Dentistry & Orthodontics
Dr. Mohaveri

ترمیمهای چسبنده در دندانهای شیری

❖موارد استفاده:

- شیارهای با پوسیدگی کم
- ترمیم های cl II در دندانهای شیری (که صرفا محدود به ناحیه پروکسیمال است)
- ترمیم های cl III,IV,V

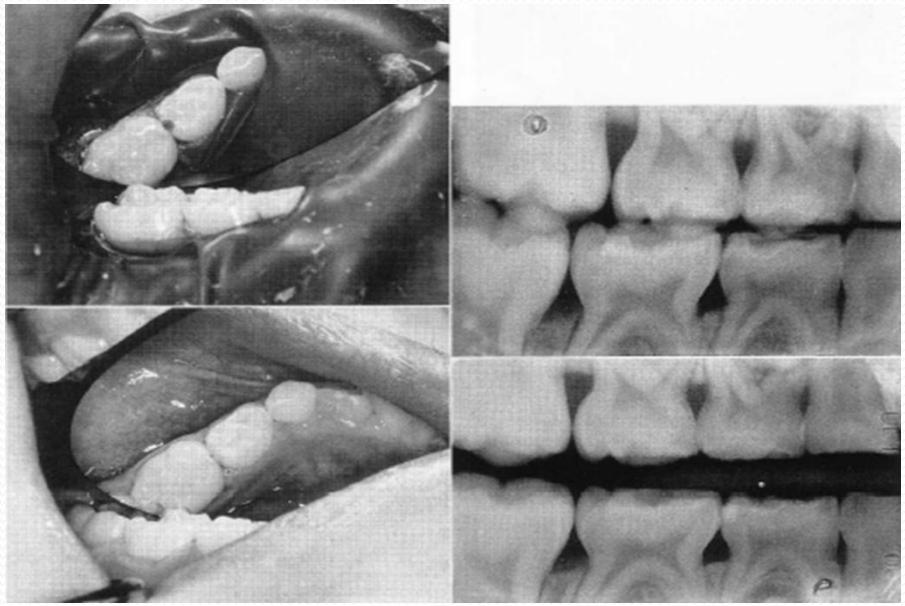

❖موارد عدم استفاده:

- عدم امکان کنترل رطوبت
- ترمیم های بزرگ و چند سطحی
- در بیماران با ریسک پوسیدگی بالا

Creating beautiful smiles on young faces
Pediatric Dentistry & Orthodontics
Dr. Mohaveri

ترمیمهای چسبنده در دندانهای شیری

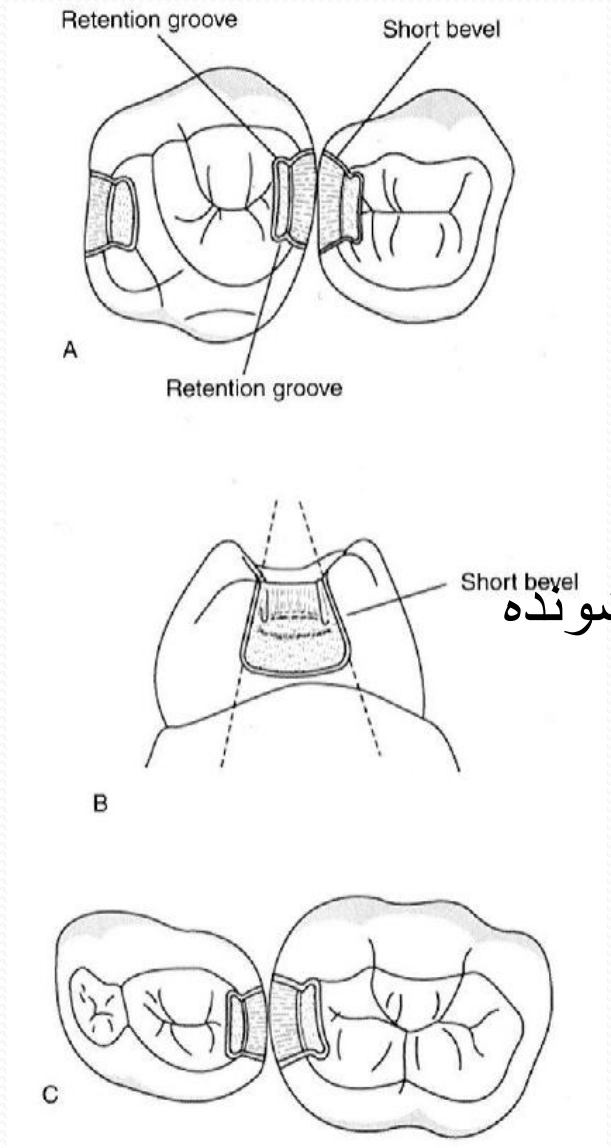

❖ تراش Modified Class II

- فقط باکس محافظه کارانه
- فقط محدود به ناحیه پوسیدگی
- عدم لزوم گسترش انتهای تراش به نواحی خودتمیزشونده
- وجود بول کوتاه در حاشیه حفره
- اجتناب از نوارهای حلقوی
- قرار دادن قطعه ای کامپوزیت

creating beautiful smiles on young faces
Pediatric Dentistry & Orthodontics
Dr. Mohaveri

ترمیمهای چسبنده در دندانهای شیری

- تراش Class III

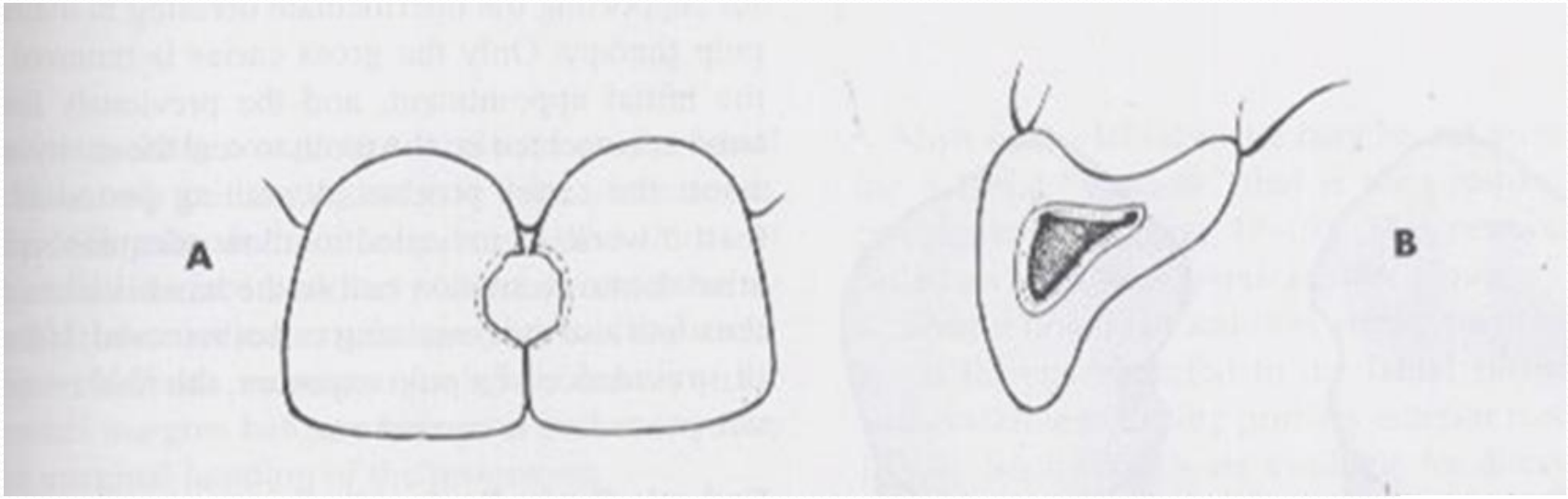

creating beautiful smiles on young faces
Pediatric Dentistry & Orthodontics
Dr. Mohaveri

ترمیمهای چسبنده در دندانهای شیری

- تراش Class IV

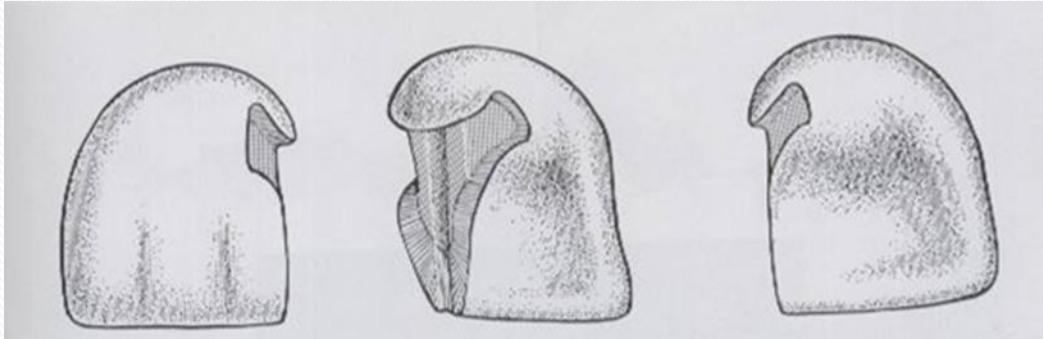

creating beautiful smiles on young faces
Pediatric Dentistry & Orthodontics
Dr. Mohaveri

ترمیم در دندانهای مولر دائمی hypoplastic

creating beautiful smiles on young faces
Pediatric Dentistry & Orthodontics
Dr. Mohaveri

استفاده از روکش های SSC

- در کودکان پیش مدرسه ای با ضایعات بزرگ پروگزیمالی sscها به آمالگام ارجح هستند

creating beautiful smiles on young faces
Pediatric Dentistry & Orthodontics
Dr. Mohaveri

Indications

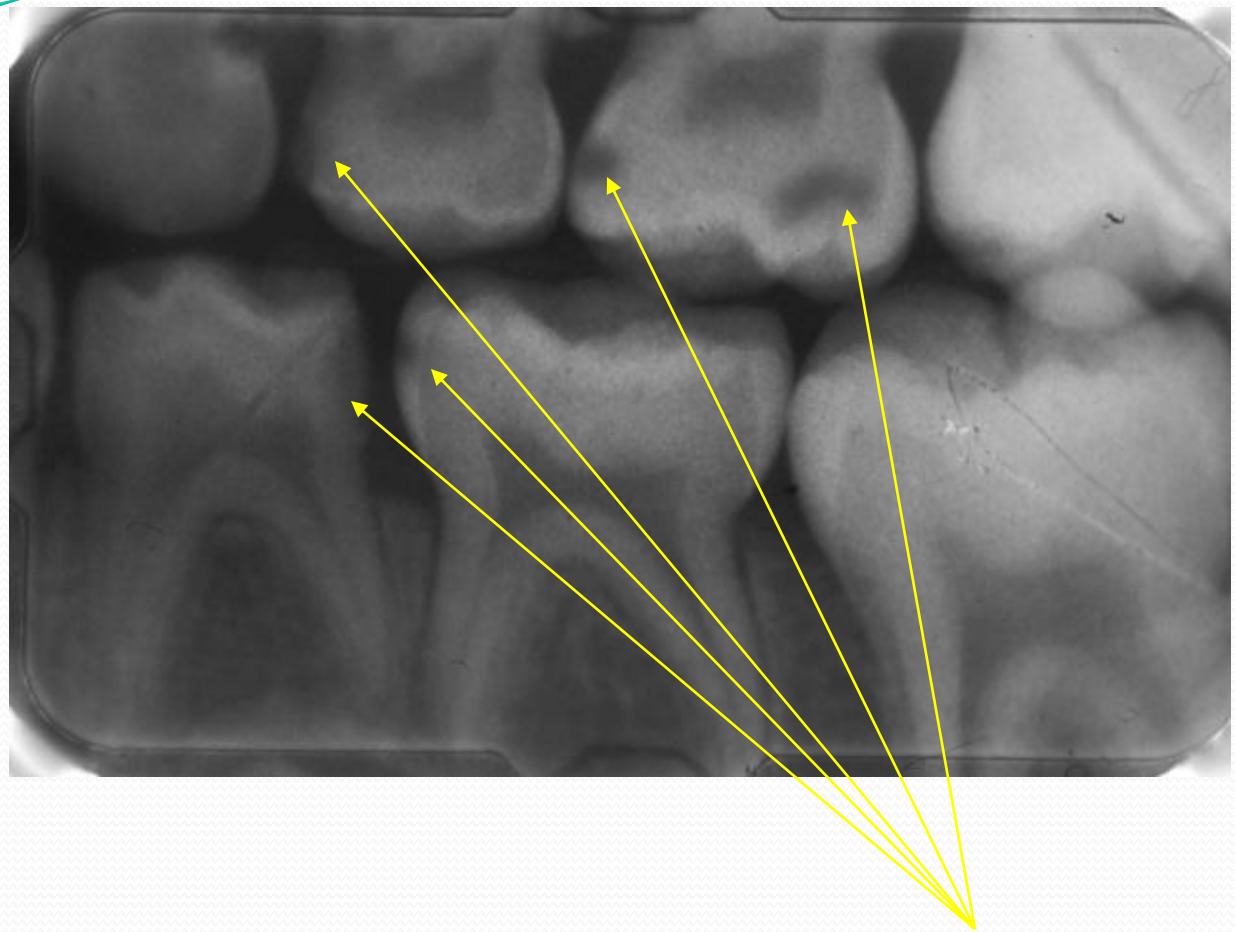

Rampant caries

creating beautiful smiles on young faces
Pediatric Dentistry & Orthodontics
Dr. Mohaveri

.:Indications

Three surface radiographic decay

creating beautiful smiles on young faces
Pediatric Dentistry & Orthodontics
Dr. Mohaveri

Indications

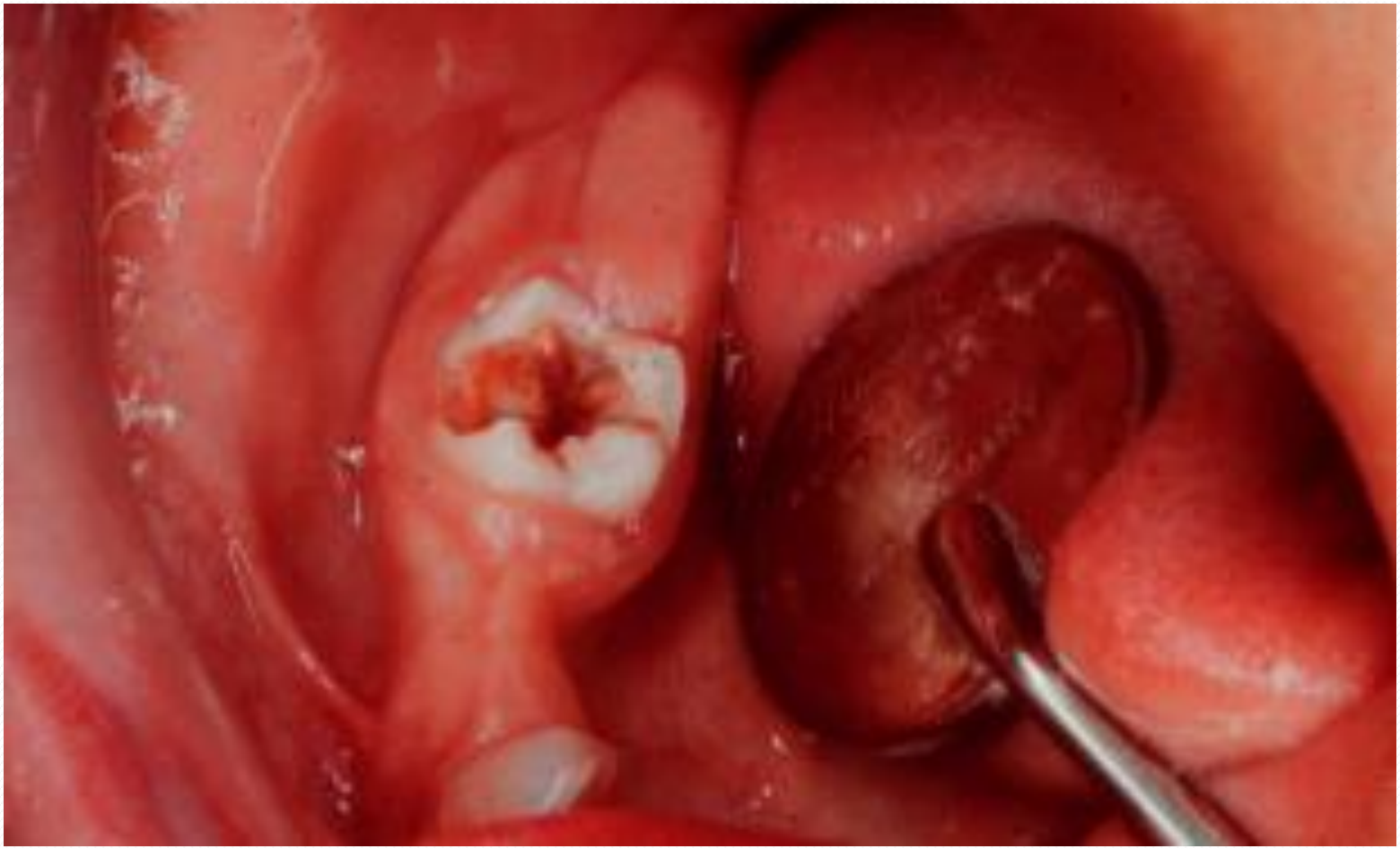

Non-ideal two surface, or 3 surface decay

creating beautiful smiles on young faces
Pediatric Dentistry & Orthodontics
Dr. Mohaveri

استفاده از روکش های SSC



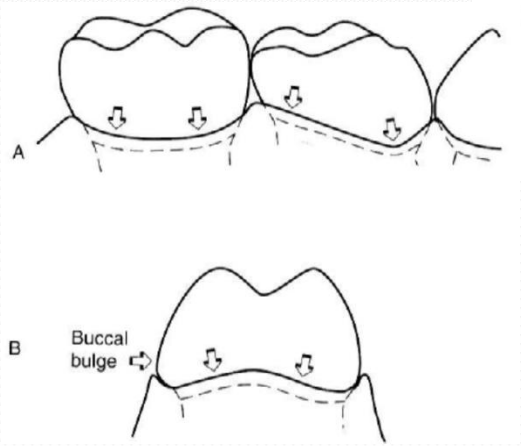

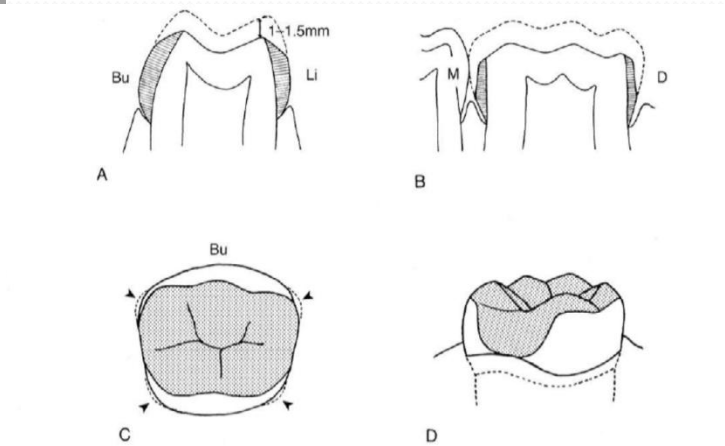

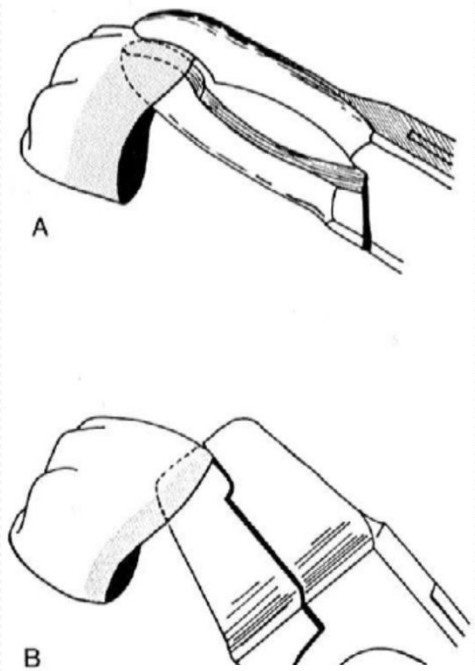

creating beautiful smiles on young faces
Pediatric Dentistry & Orthodontics
Dr. Mohaveri

Stainless steel crowns

- Composite open-face

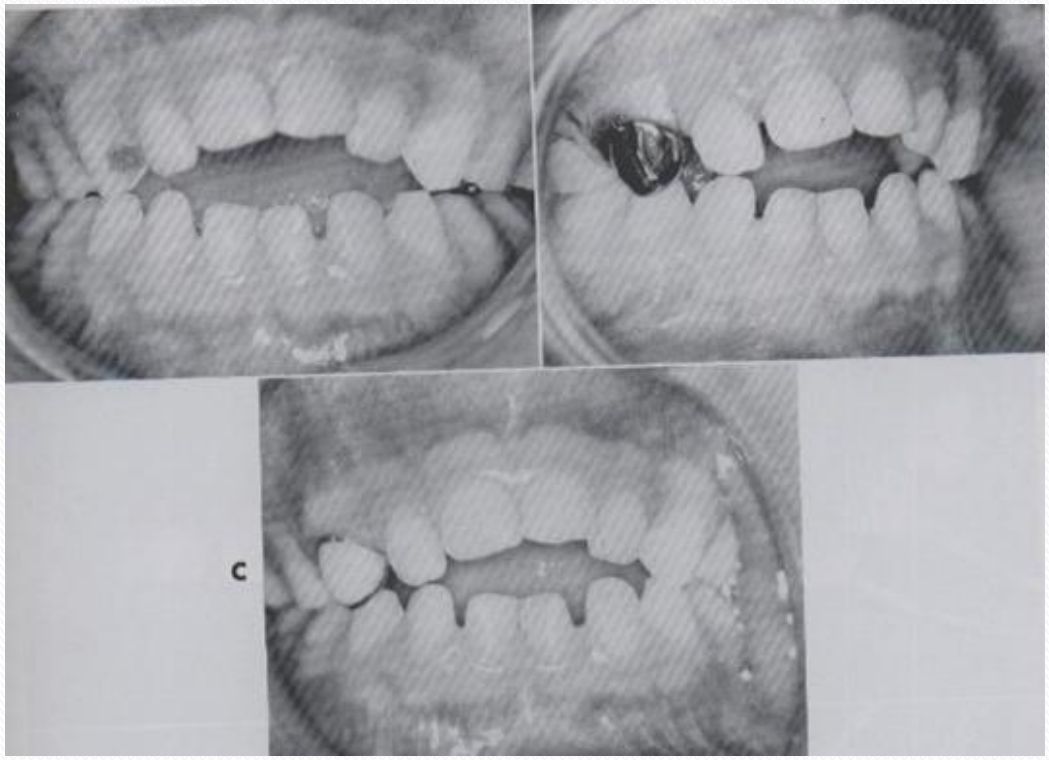

creating beautiful smiles on young faces
Pediatric Dentistry & Orthodontics
Dr. Mohaveri

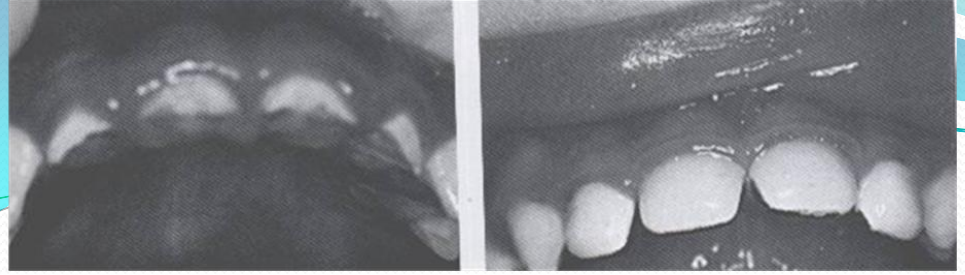

SSCدر دندانهای قدامی

- Veneered SSC

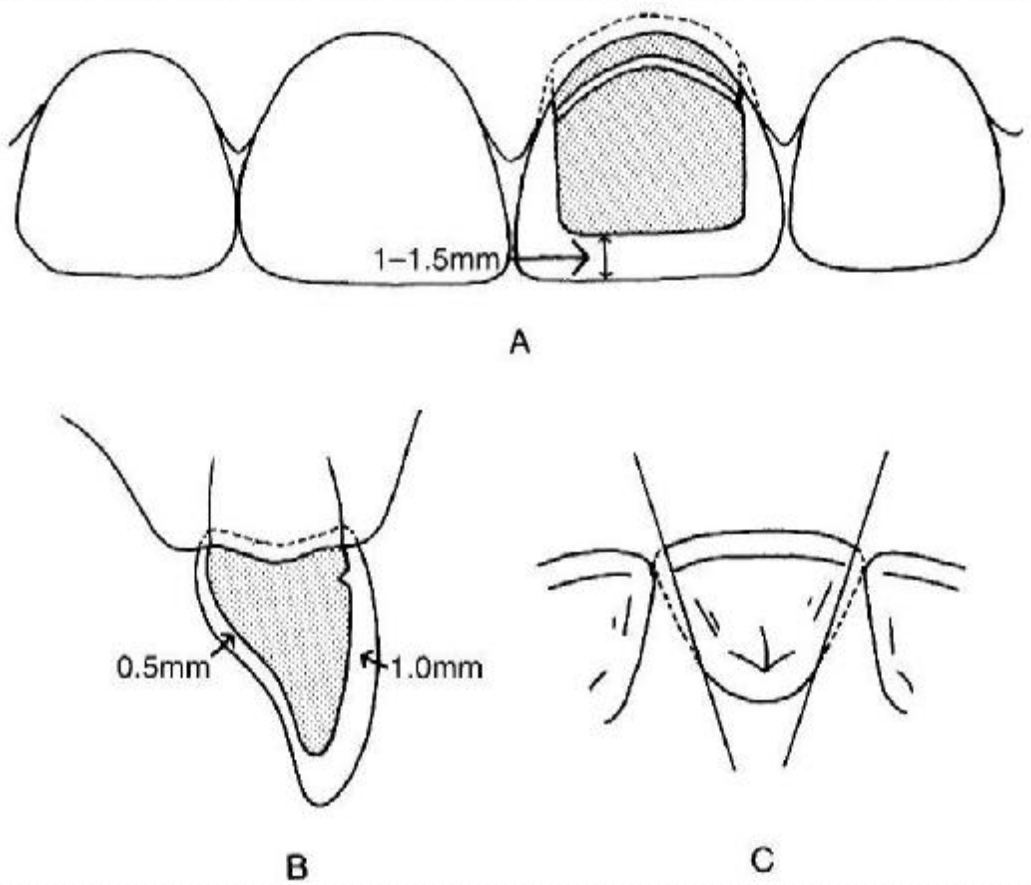

creating beautiful smiles on young faces
Pediatric Dentistry & Orthodontics
Dr. Mohaveri

Breaking the cycle…

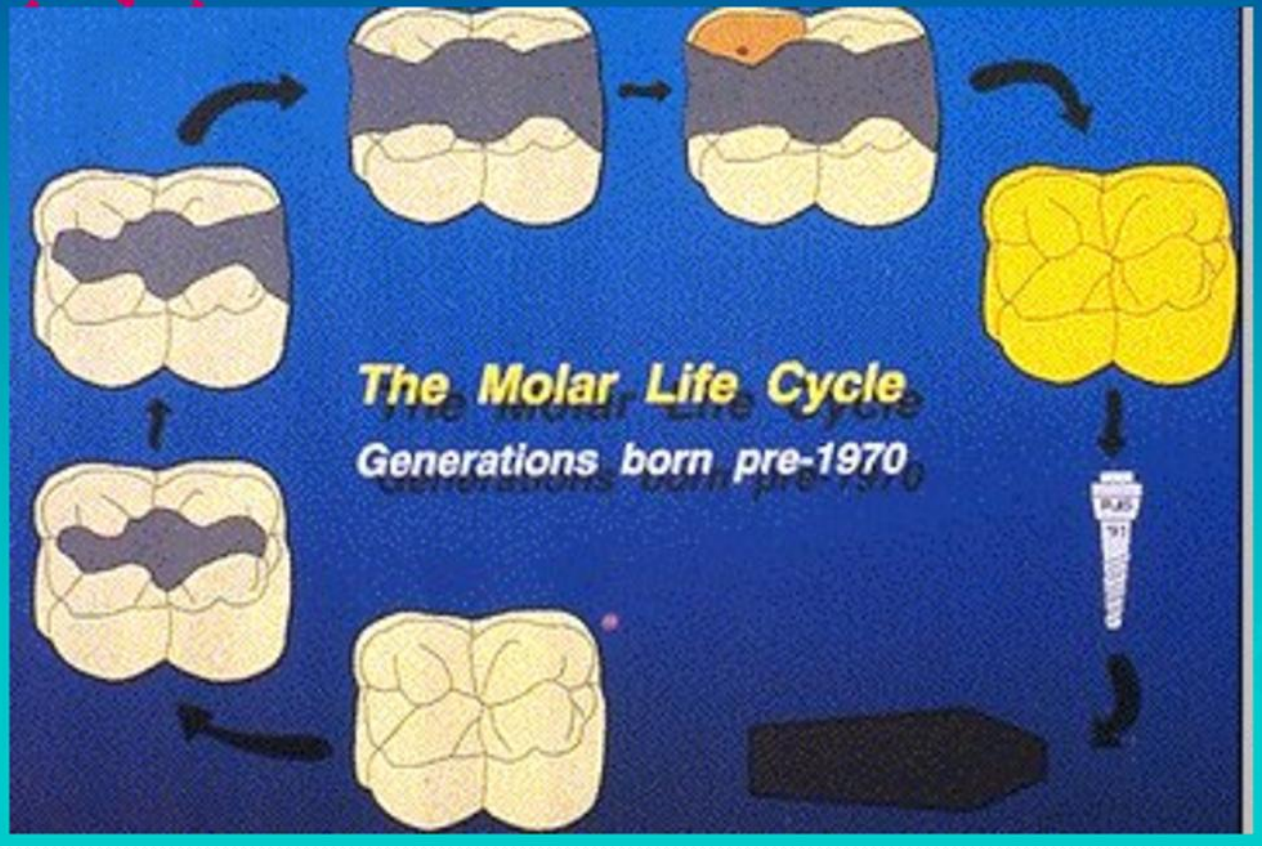

creating beautiful smiles on young faces

Pediatric Dentistry & Orthodontics
Dr. Mohaveri